

Tema 28.

Traumatismos del muslo y de la pierna

Iñigo Cearra Guezuraga
Traumatología
H.U. Basurto
3 Abril 2020



Dr. Iñigo Cearra (CC)

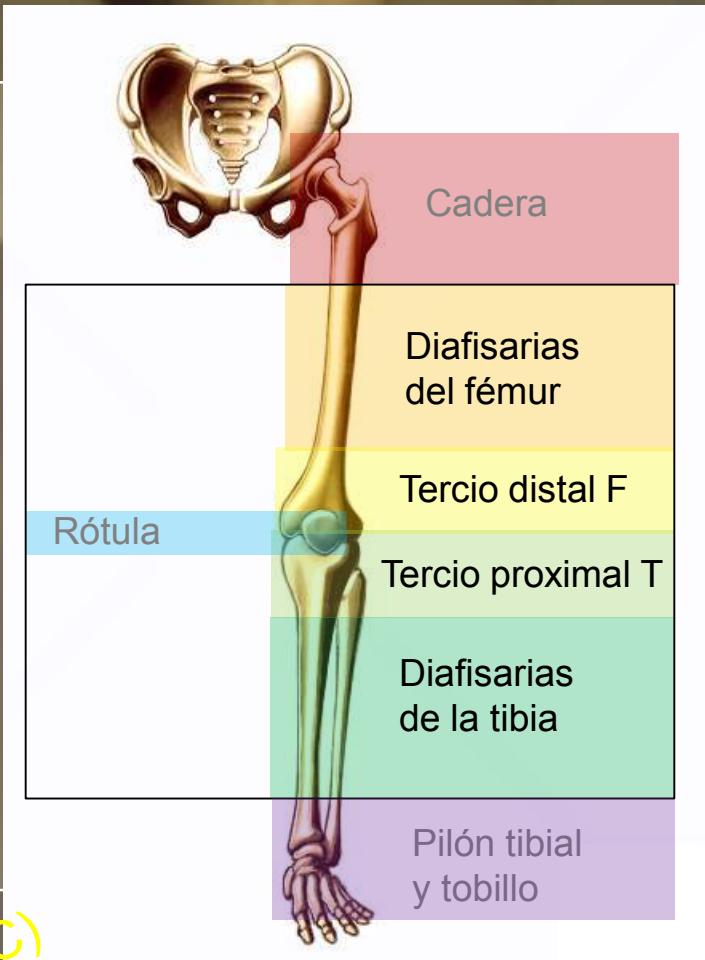
Esquema

Fracturas del fémur:

- Del tercio medio (diafisarias)
- Del tercio distal (supracondíleas)
- Fractura del fémur en la infancia

Fracturas de la tibia:

- Del tercio proximal (meseta tibial y espina tibial)
- Del tercio medio (diafisarias)
- Fractura de tibia en la infancia



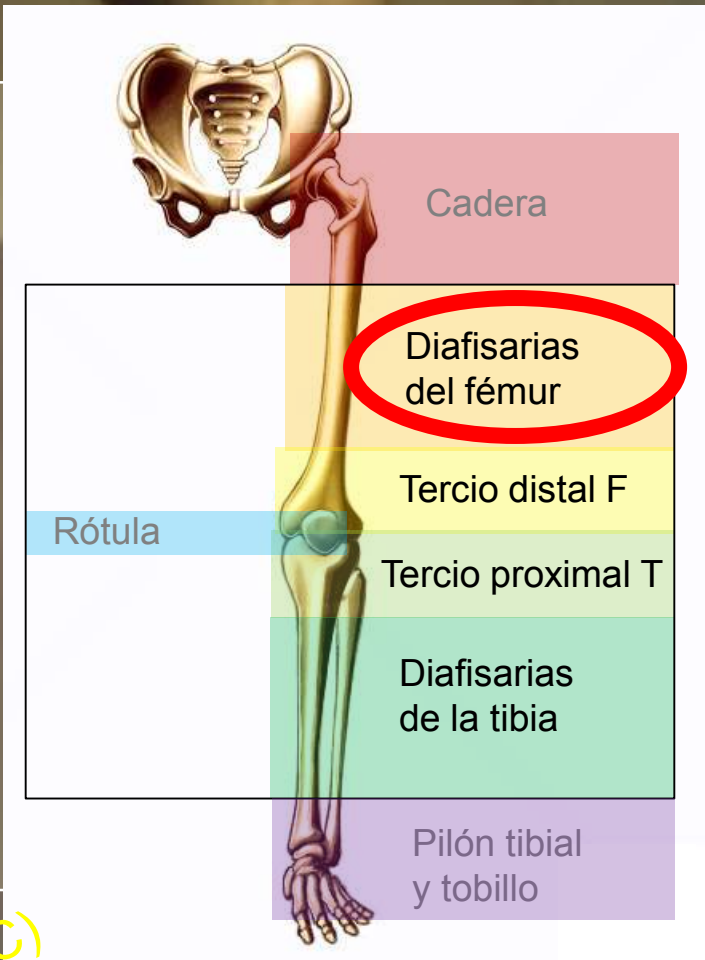
Esquema

Fracturas del fémur:

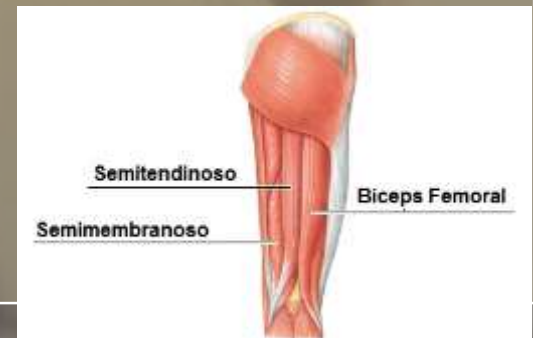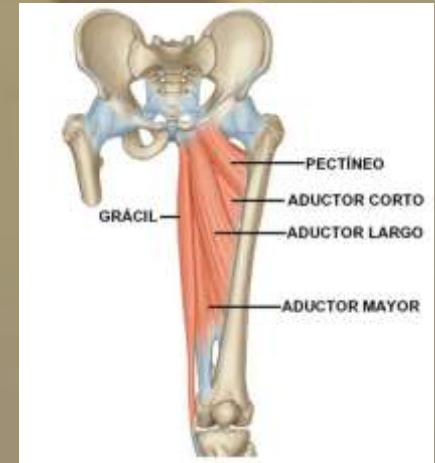
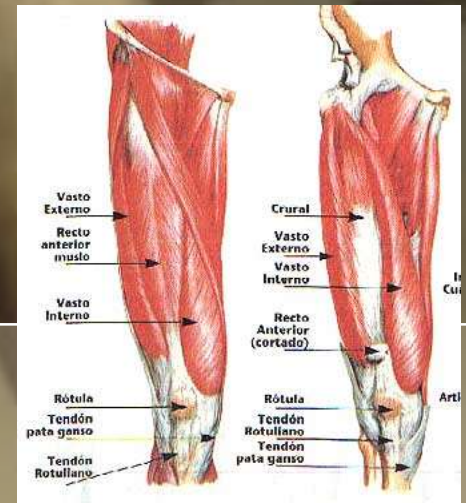
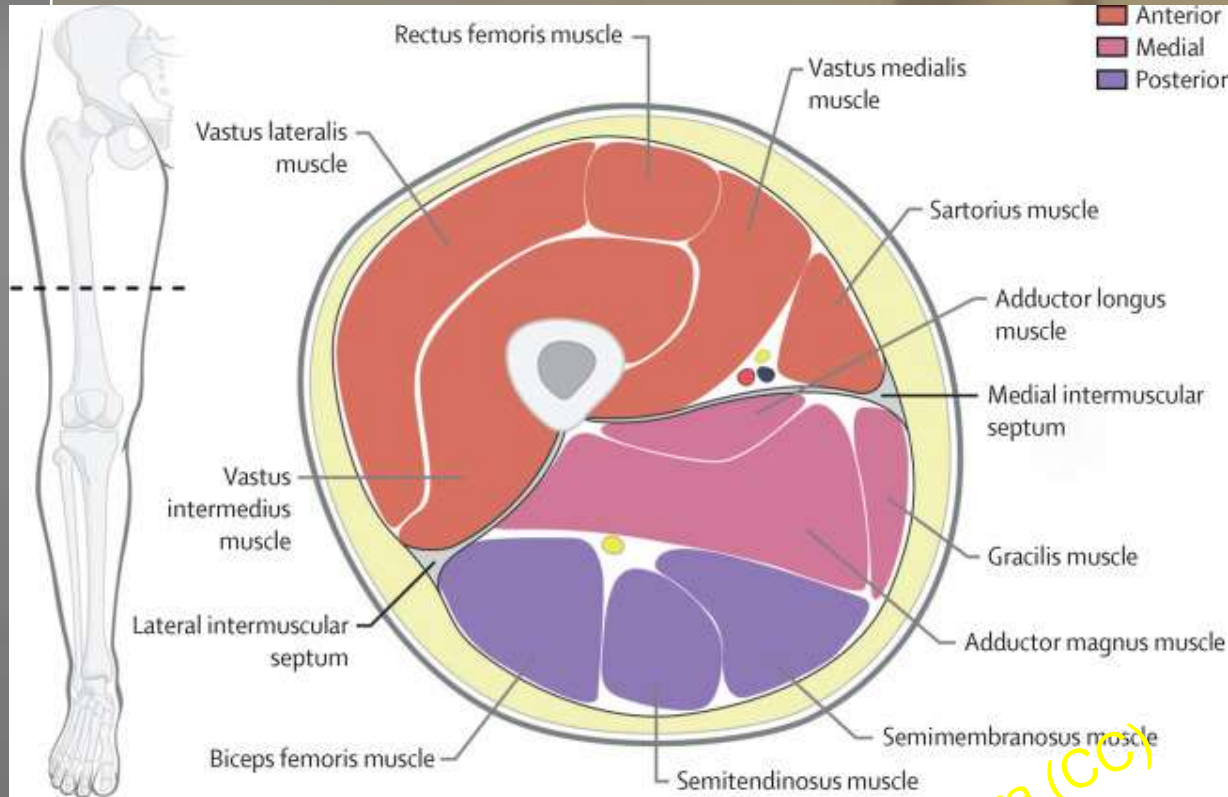
- Del tercio medio (diafisarias)
- Del tercio distal (supracondíleas)
- Fractura del fémur en la infancia

Fracturas de la tibia:

- Del tercio proximal (meseta tibial y espina tibial)
- Del tercio medio (diafisarias)
- Fractura de tibia en la infancia



Recuerdo anatómico



Dr. Iñigo Cearra (CC)

Fs diafisarias fémur

Introducción

- Fractura en la diáfisis o “parte tubular”
- Buena cobertura muscular

Epidemiología

- Hombres jóvenes, alta energía
- Mujeres mayores (<65), baja energía
- Fracturas atípicas en pacientes tratados con bifosfonatos por largos periodos.



Dr. Iñigo Cearra (CC)

Fs diafisarias fémur

Clasificación

-Según localización

*Proximal, medio, distal

-Según geometría

*Transversa, oblicua, espiroidea...

-Según estabilidad: Winquist-Hansen

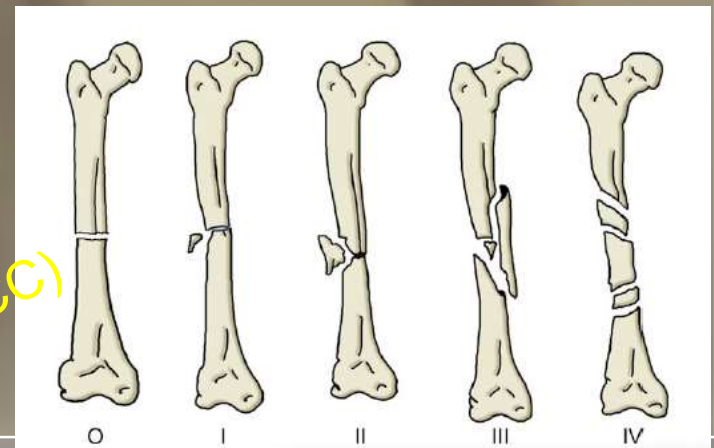
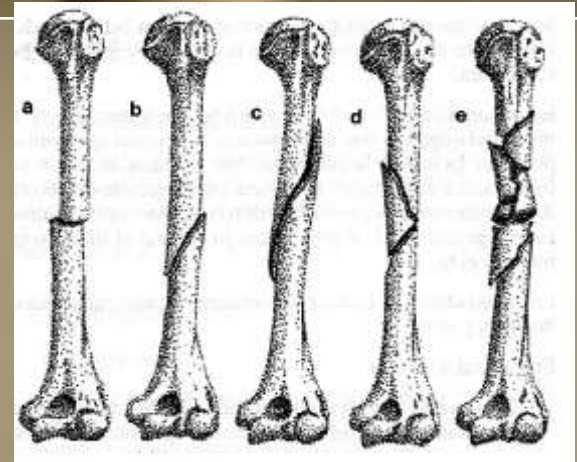
0 < 25% conminución

I < 50% conminución

II > 50% conminución

III sin contacto

IV pérdida ósea



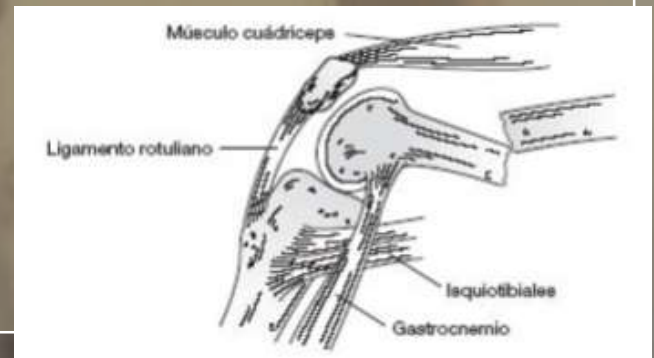
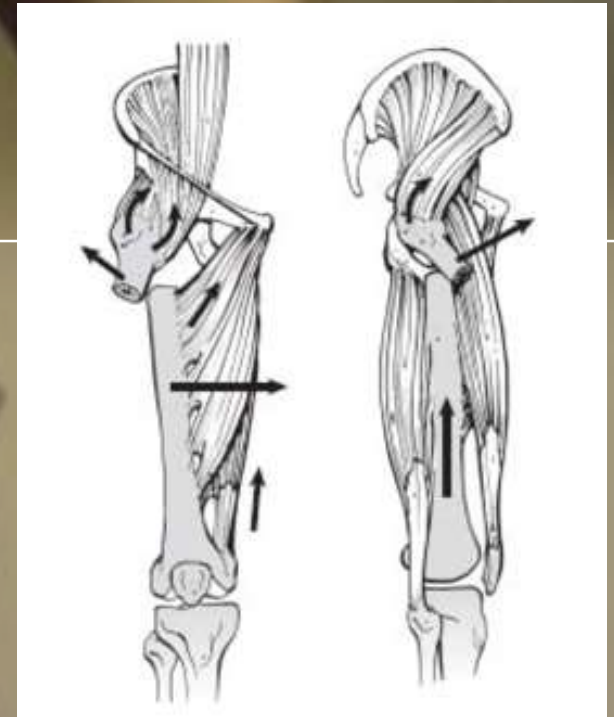
↓
+Inestabilidad
Dr. Iñigo Cearra (CC)

Fs diafisarias fémur

Biomecánica

Fuerzas musculares deformantes:

- 1/3 proximal: fragmento proximal en flexión, abd y rotación externa
- 1/3 medial: acortamiento, varo
- 1/3 distal: acortamiento, fragmento distal en flexión



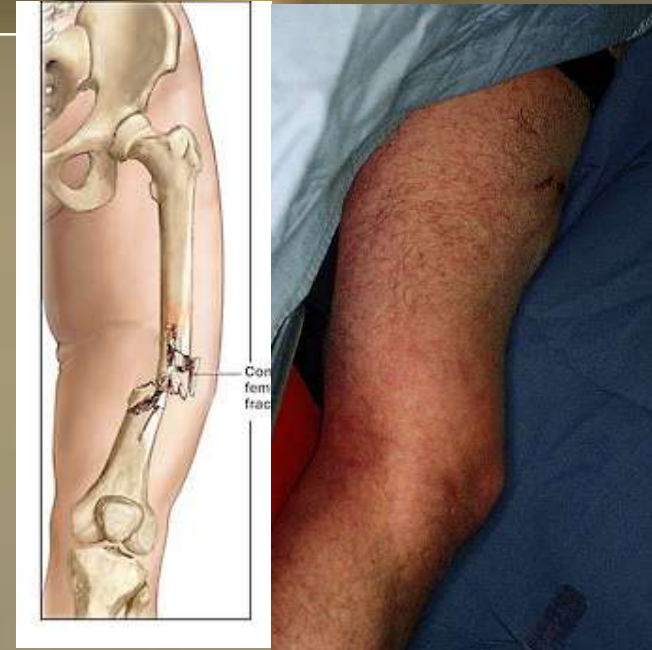
Fs diafisarias fémur

Clínica

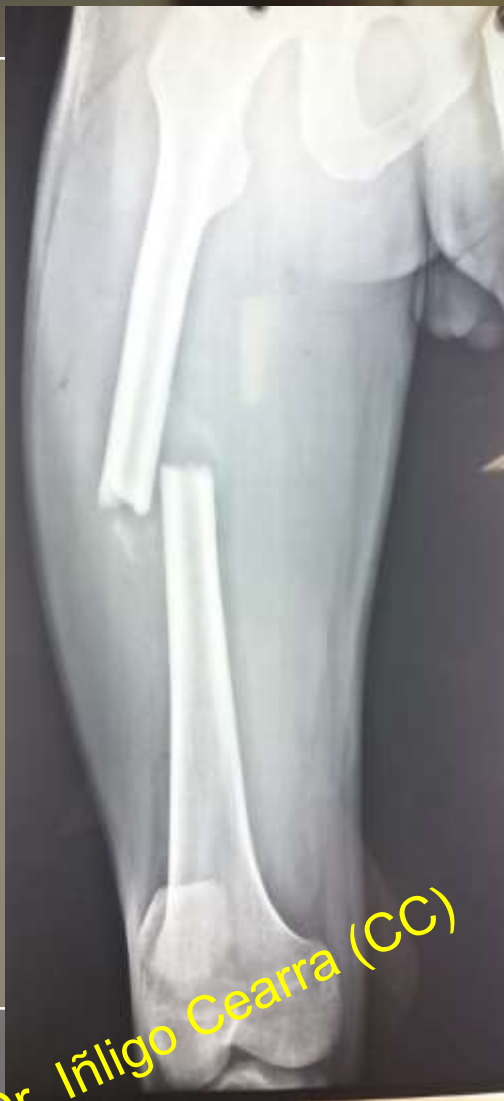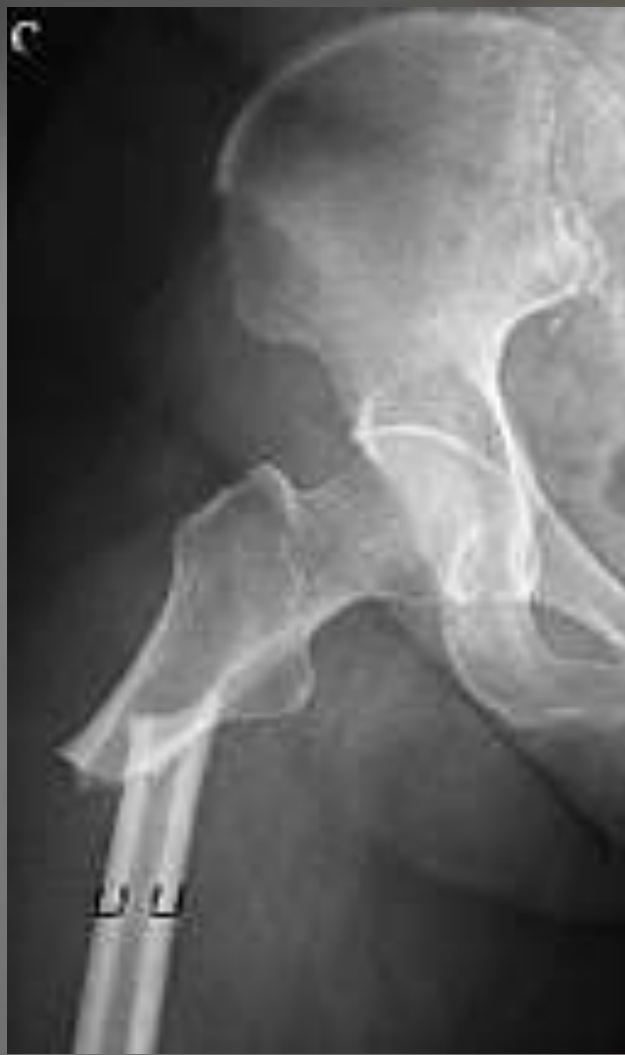- Dolor intenso
- Impotencia funcional
- Deformidad y acortamiento
- Sangrado → hipotensión y taquicardia
- Otras lesiones si mec alta energía

Rx

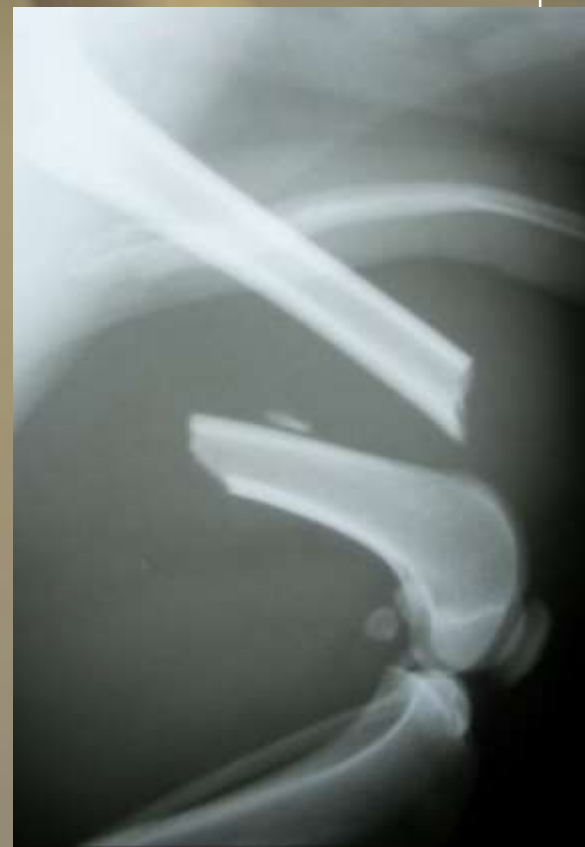- AP y lateral de todo el fémur
- Incluir pelvis y rodilla



Fs diafisarias fémur



Dr. Iñligo Cearra (CC)



Fs diafisarias fémur

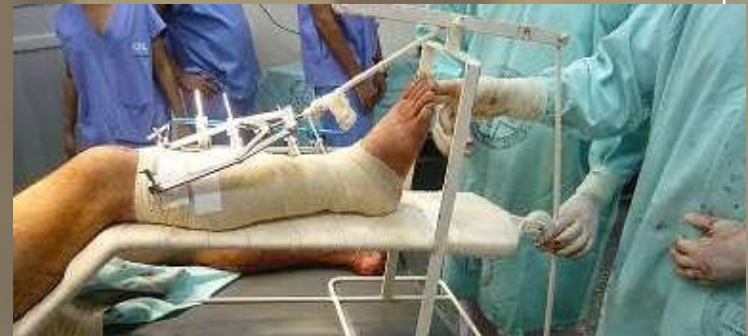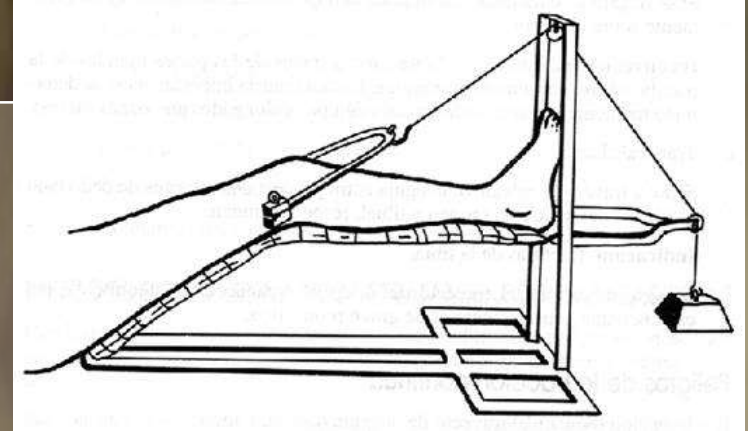
Tratamiento

Provisional (urgencia):

- Tracción transesquelética
- En tibia. 10% del peso. Braun.

Definitivo conservador:

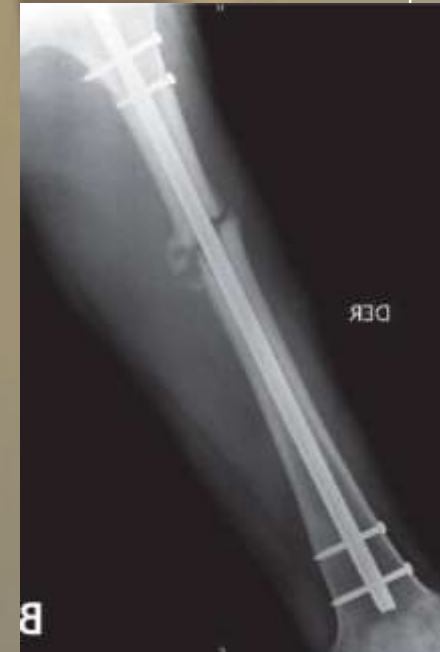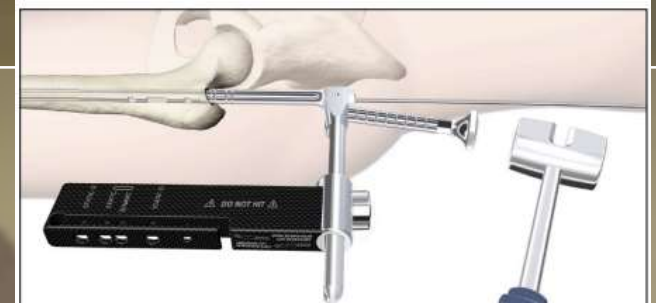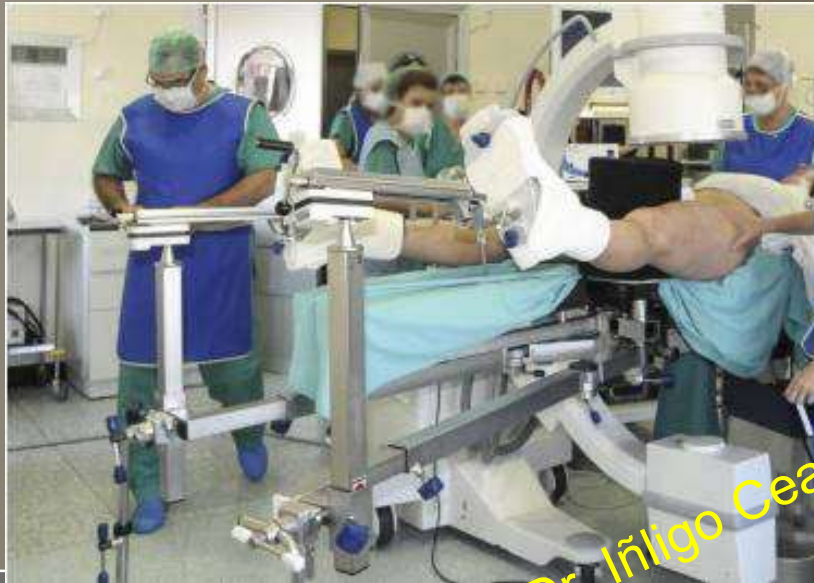- Casi nunca indicado
- Pacientes muy debilitados, contraindicación anestésica
- Mantener la tracción 6 semanas y luego yeso u ortesis
- Malos resultados: consolidación viciosa, pseudoartrosis...



Fs diafisarias fémur

Definitivo quirúrgico:

- Enclavado endomedular
- Anterógrado, fresado, bloqueado
- Mesa de tracción

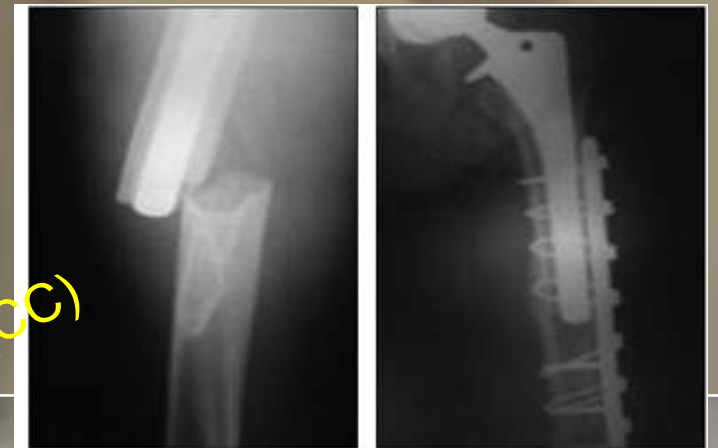
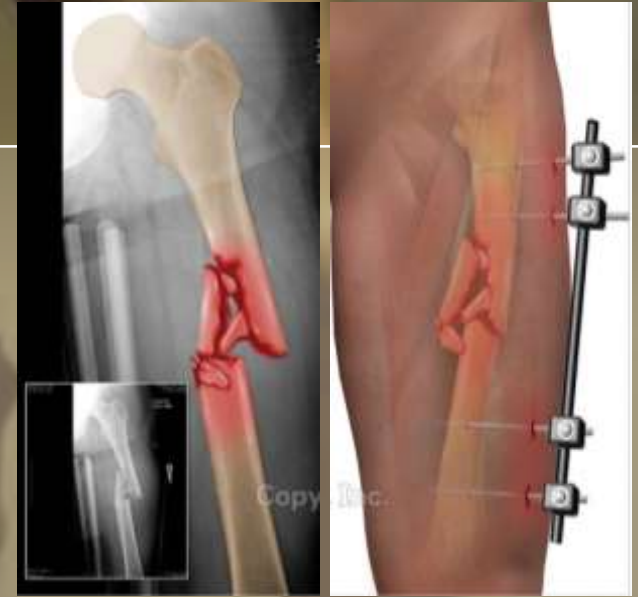
Dr. Inlgo Cearra (CC)

Fs diafisarias fémur

Situaciones especiales

- En fracturas abiertas (raras), evitar fresado.
- En fracturas abiertas Gustilo II-III y gran daño de partes blandas considerar la fijación externa
- En fracturas periprotésicas, considerar placa y tornillos
- En politraumatizados fijar en menos de 24 horas.

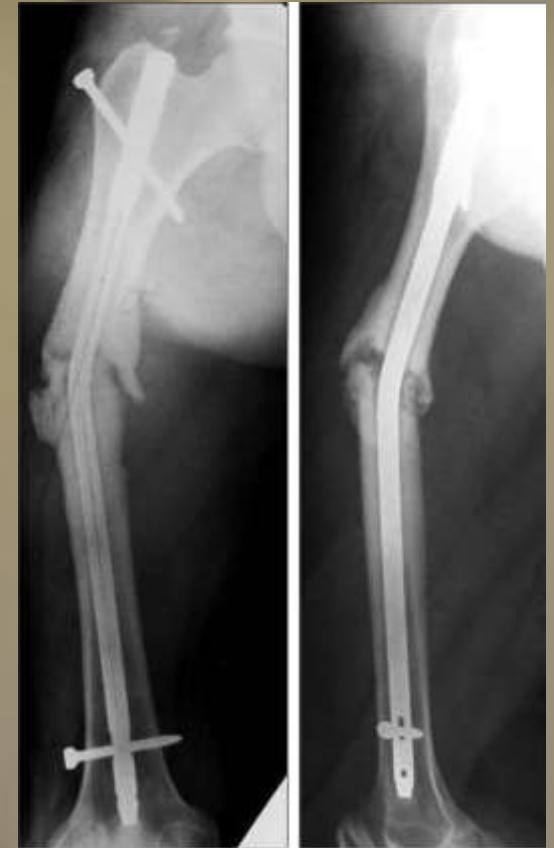

Fs diafisarias fémur

Complicaciones

- Sangrado, unos 1200cc.
- TVP y TEP
- Infección

- Retardo consolidación/ pseudoartrosis
- Rotura de material
- Consolidación viciosa
- Lesión vasculo-nerviosa, rara.
- Sd compartimental, raro.

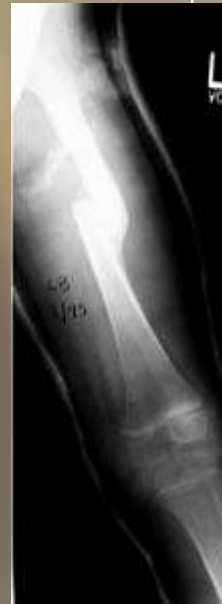
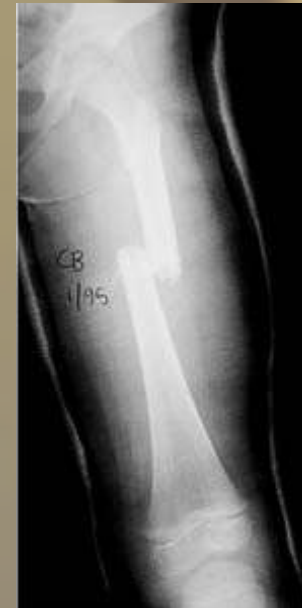
Dr. Iñigo Cearra (CC)

Fs diafisarias fémur en niños

Peculiaridades

- Huesos en crecimiento, fisis abiertas
 - *Capacidad de remodelación
 - *Riesgo dañar la fisis
 - *Riesgo hipercrecimiento, angulaciones
- Mec alta energía → descartar maltrato
- Clínica igual que en adultos
- El tratamiento no persigue una reducción tan anatómica.
- Requiere seguimiento hasta concluir el crecimiento.



Fs diafisarias fémur en niños

Tratamiento

Según edad aprox (individualizar!)

0-6 meses

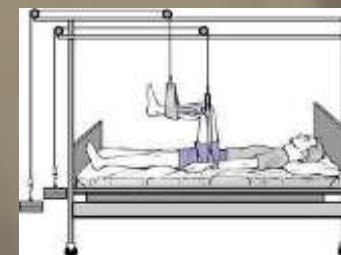
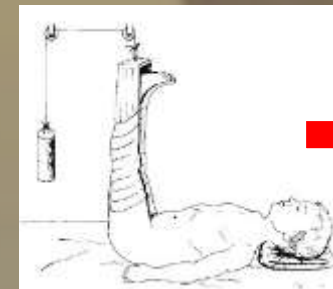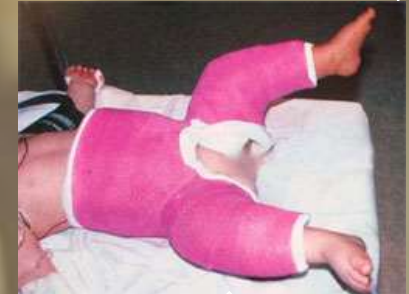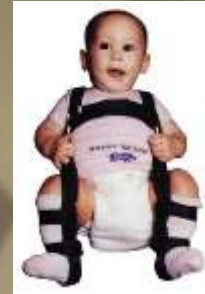Pavlik o espica yeso 6 semanas

6 meses-2 años

Tracción al cénit (acort > 2cm) 7 días
+ espica de yeso

3-5 años

Tracción 90-90° (acort > 2cm) 7 días



Dr. Inlga Cearra (CC)

Fs diafisarias fémur en niños

6-11 años

Enclavado flexible (respetar fisis)

>12 años

Como un adulto

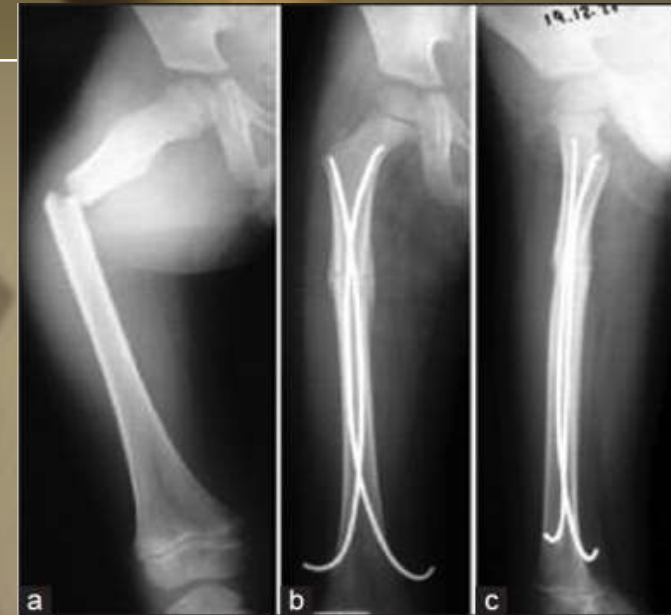

Tabla 1: Angulaciones aceptadas según edad:

	<u>Varo/Valgo</u>	<u>Anterior/Posterior</u>	<u>Acortamiento</u>
0-2 años.....	30°	30°	15mm
3-5 años.....	15°	20°	20mm
6-11 años.....	10°	15°	15mm
11- adulto.....	5°	10°	10mm

Dr. Inligo Cearra (CO)

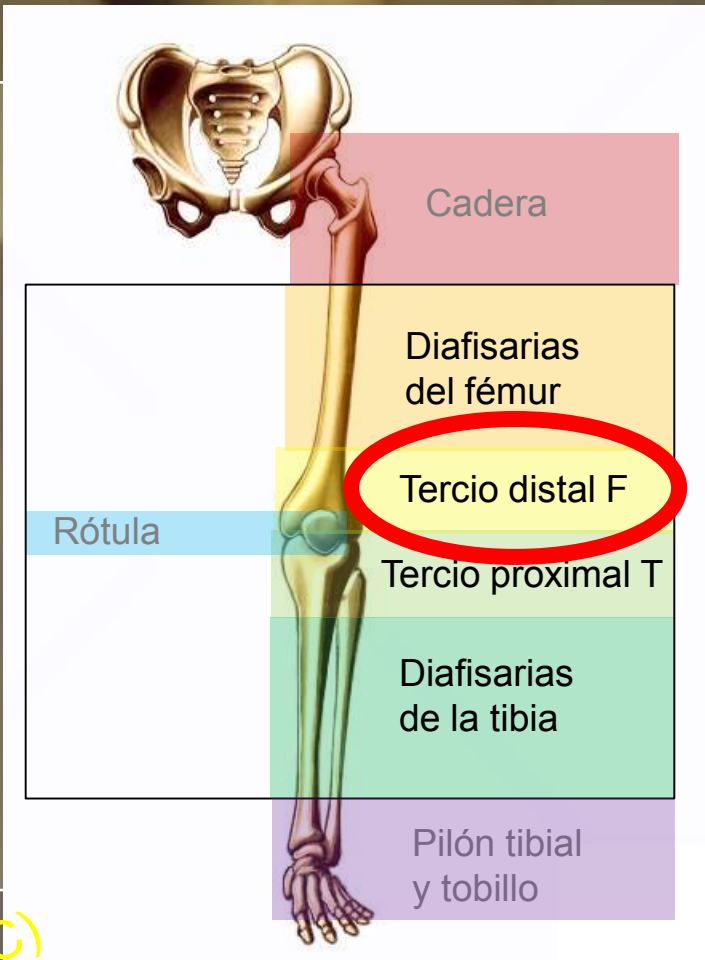
Esquema

Fracturas del fémur:

- Del tercio medio (diafisarias)
- Del tercio distal (supracondíleas)**
- Fractura del fémur en la infancia

Fracturas de la tibia:

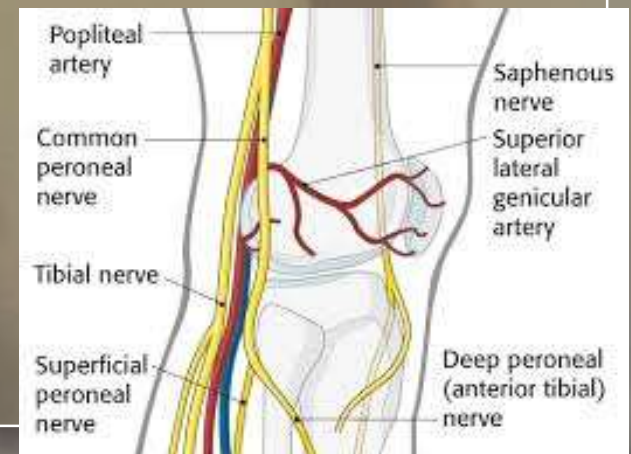
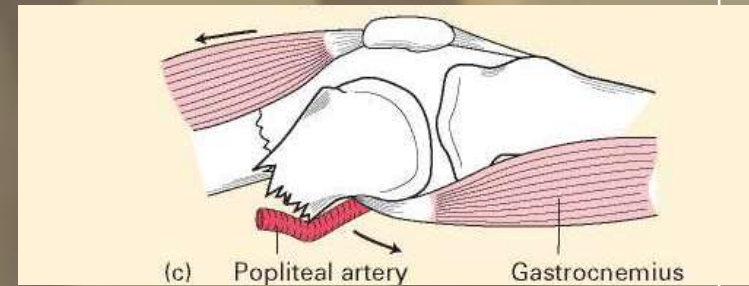
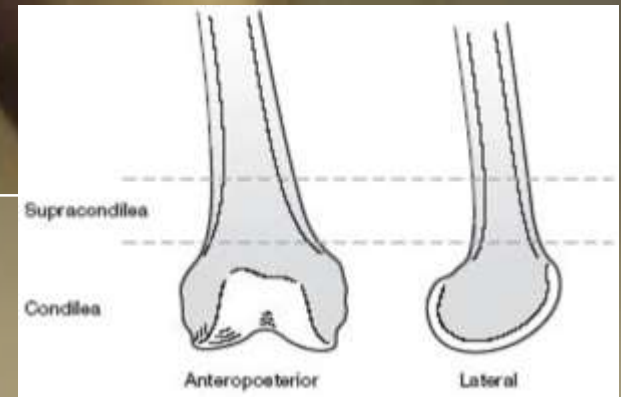
- Del tercio proximal (meseta tibial y espina tibial)
- Del tercio medio (diafisarias)
- Fractura de tibia en la infancia



Fs tercio distal fémur (supracondíleas)

Introducción

- Fractura en los 9cm distales del fémur (metáfisis y epífisis)
- Epidemiología similar a diafisarias
- Clínica similar a diafisarias
 - *Hemartros si trazo articular
- Fuerzas deformantes:
 - *Flexión fragmento distal
 - *Acortamiento
- Mayor riesgo vasculo-nervioso:
 - *Arteria poplítea
 - *Nervios: CPE, tibial posterior



Fs tercio distal fémur

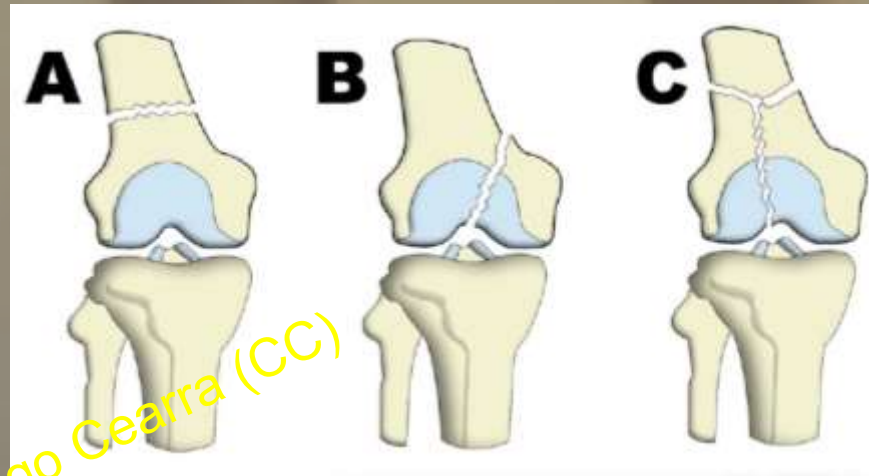
Diagnóstico

- Clínica. Descartar lesiones asociadas.
- Rx
- TAC: extensión articular.
- RMN: lesiones articulares asoc.

Clasificación

AO/ OTA.

- *A = supracondílea
- *B = condílea
- *C = intercondílea



Fs tercio distal fémur

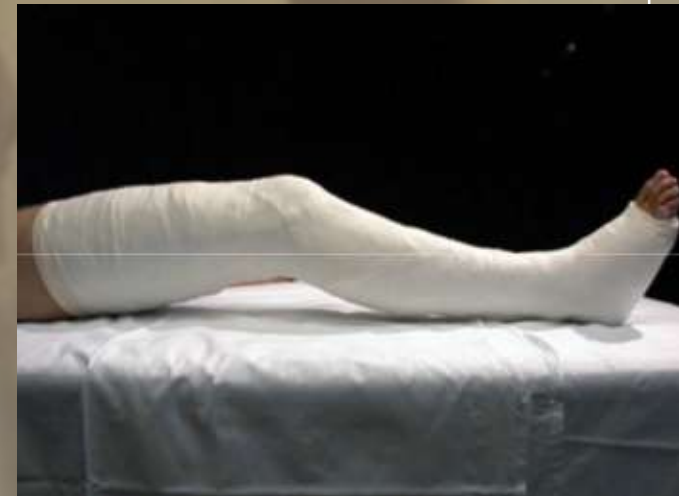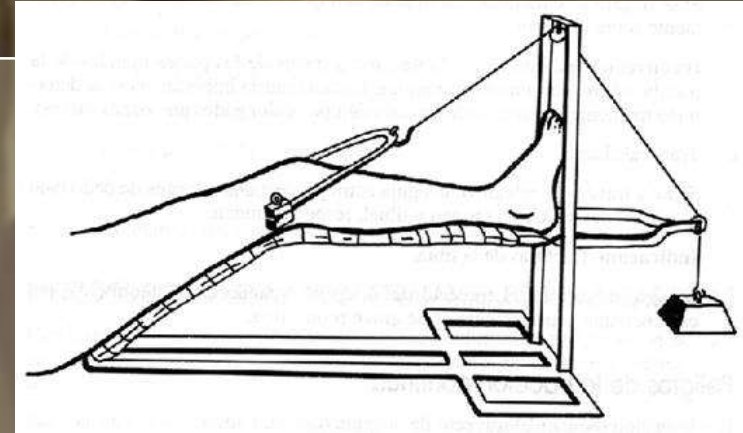
Tratamiento

Provisional (urgencia):

- Tracción transesquelética y Férula de Braun.

Definitivo conservador:


- Casi nunca indicado
- Fracturas no desplazadas, pacientes no operables.
- Yeso cerrado al menos 6 semanas
+/- tracción previa



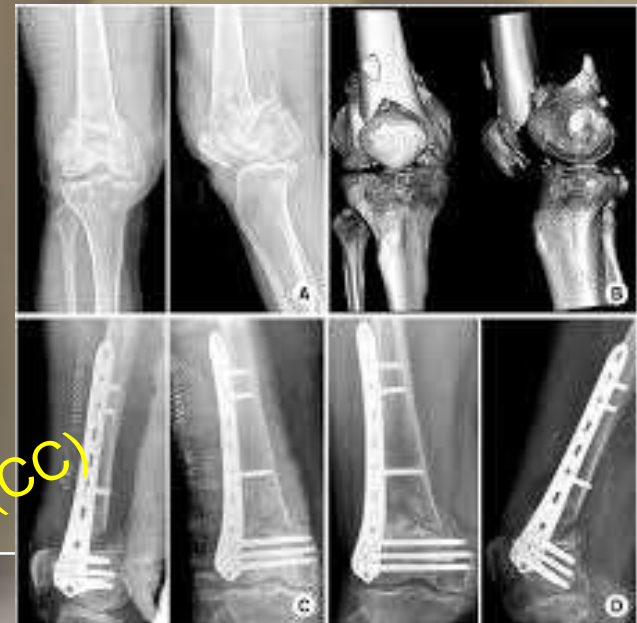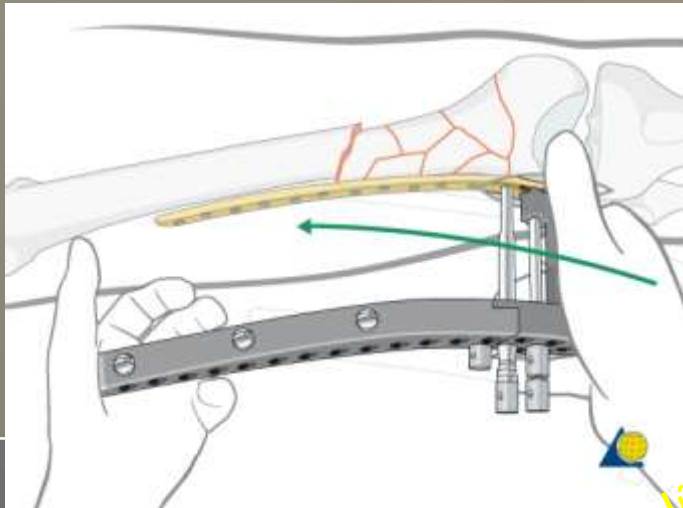
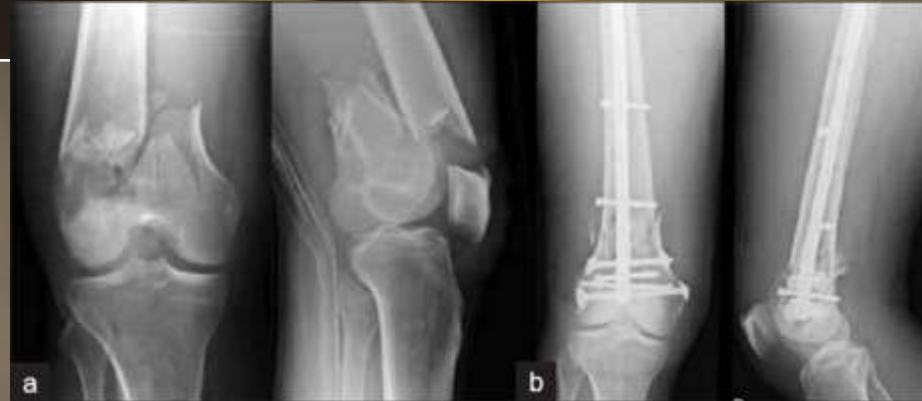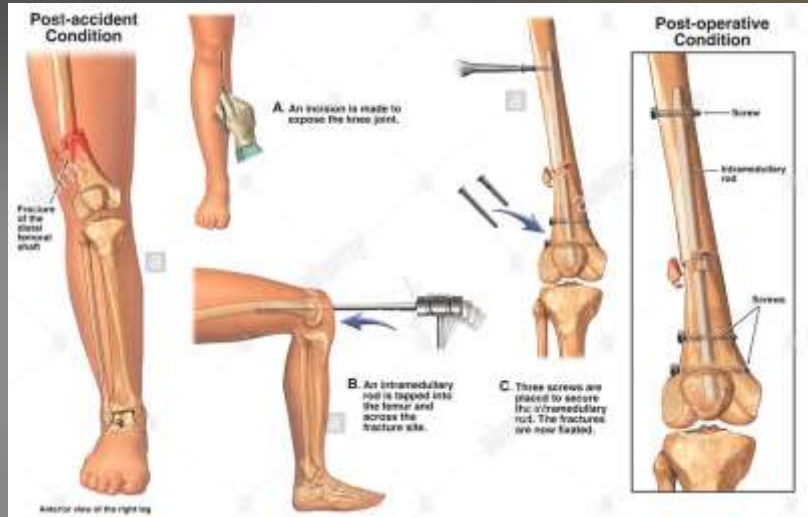
Fs tercio distal fémur

Definitivo quirúrgico:

- Casi siempre.
- Reducción anatómica (artic), osteosíntesis estable, movilización precoz.
- Diferentes técnicas:
 - *Clavo retrógrado (fs simples)
 - *Placa (la mayoría)
 - *Fijación externa (fs abiertas, gran lesión de partes blandas)



Fs tercio distal fémur

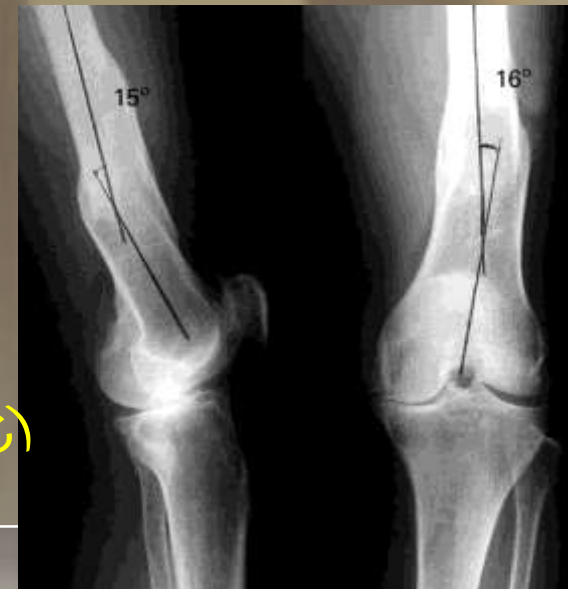
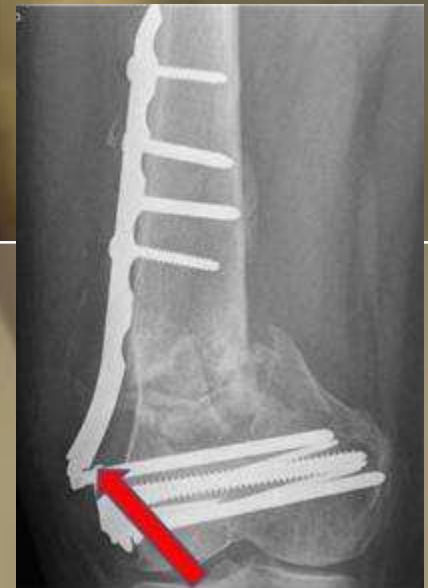
Fs tercio distal fémur

Complicaciones

- TVP y TEP
- Infección
- Retardo consolidación/ pseudoartrosis
- Rotura de material
- Consolidación viciosa
- Lesión vasculo-nerviosa.
- Sd compartimental, raro.

- Rigidez articular. La más frecuente
- Artrosis postraumática.



Dr. Iñigo Cearra (CC)

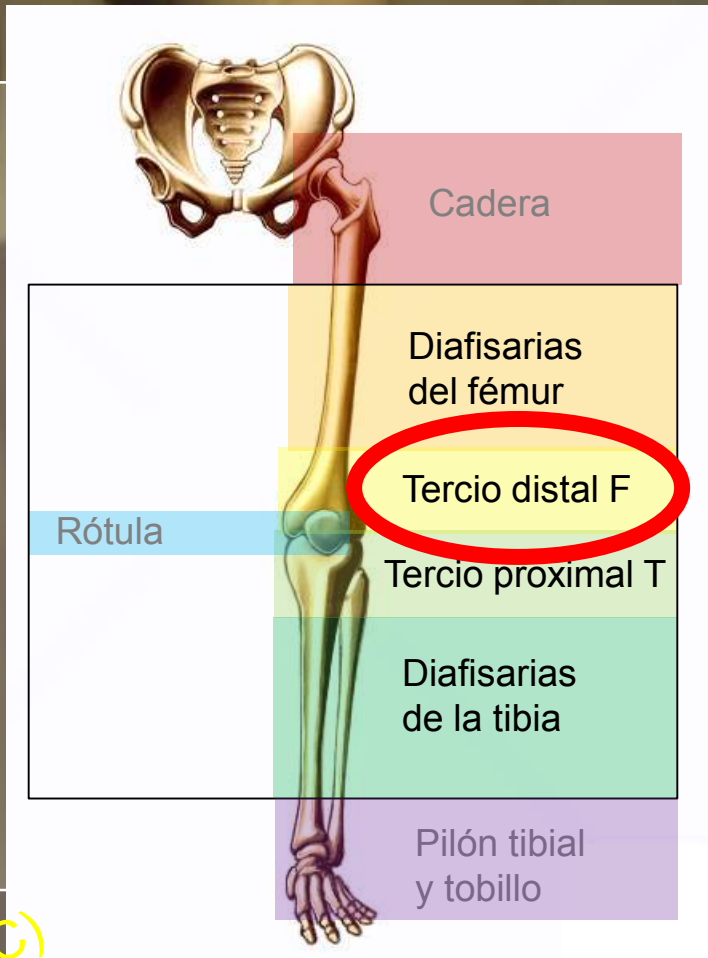
Esquema

Fracturas del fémur:

- Del tercio medio (diafisarias)
- Del tercio distal (supracondíleas)
- Fractura del fémur en la infancia**

Fracturas de la tibia:

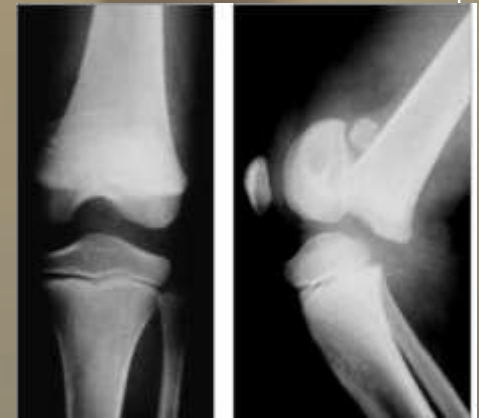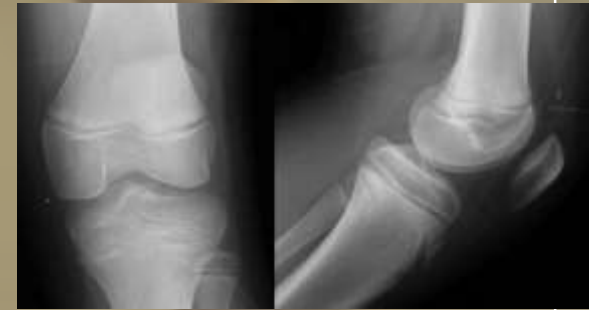- Del tercio proximal (meseta tibial y espina tibial)
- Del tercio medio (diafisarias)
- Fractura de tibia en la infancia



Fs tercio distal fémur en niños

Introducción

- Normalmente la fractura incluye a la fisis de crecimiento, son EPIFISIOLISIS
- Epífisis femoral distal muy activa
 - *Requiere reducción anatómica
 - *Riesgo discrepancia longitud, angulaciones...
- Mec alta energía → adolescentes, en <1-2 años descartar maltrato
- Clínica igual que en adultos
- Requiere seguimiento hasta concluir el crecimiento.



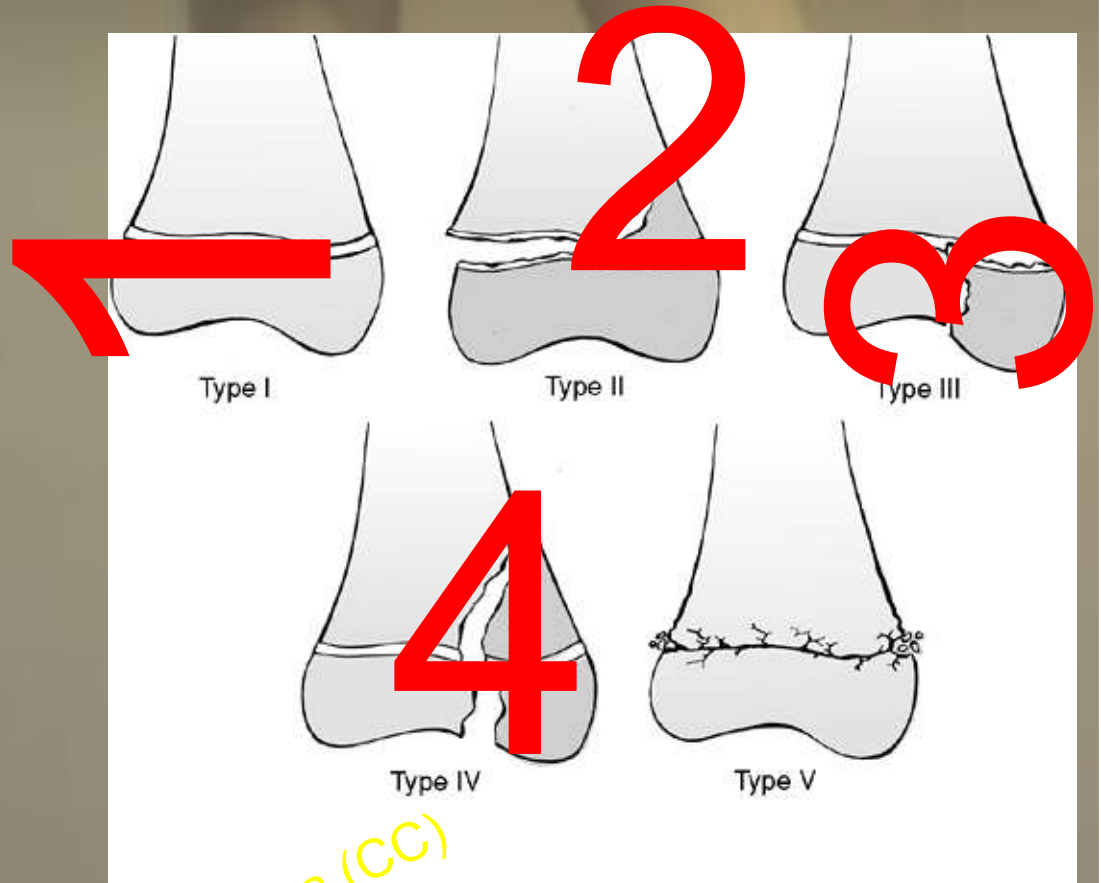
Fs tercio distal fémur en niños

Diagnóstico

- Clínica
- Rx simple
- TAC si hay dudas
- ECO o RMN en RN

Clasificación

- Epifisiolisis (Salter y Harris)
- Más frec tipo II



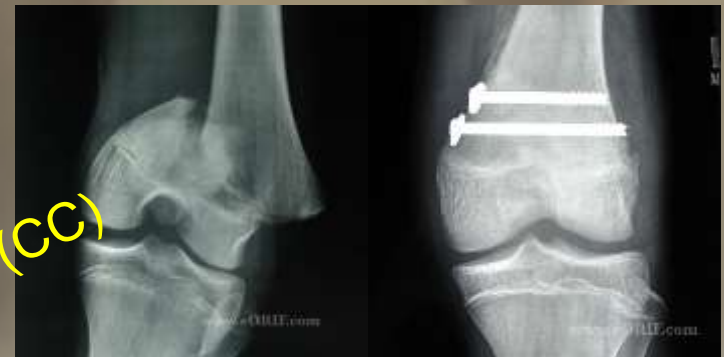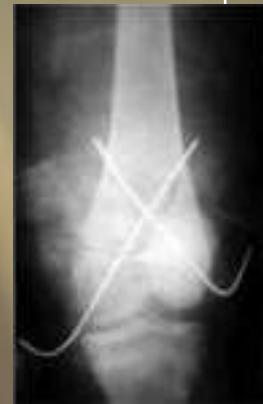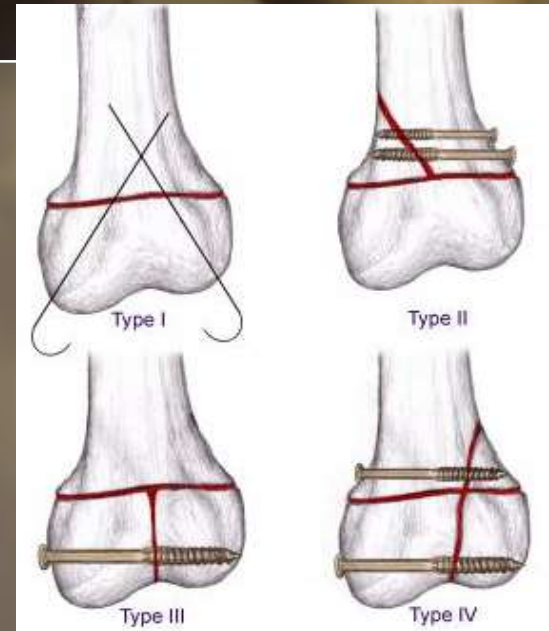
Fs tercio distal fémur en niños

Tratamiento conservador

- En fracturas no desplazadas
- Yeso 4-8 semanas

Tratamiento quirúrgico

- Frecuentemente necesario
- Técnica:
 - *Reducción cerrada o abierta
 - *Fijación con agujas (fisis) o tornillos
- Yeso al menos 4 semanas



Dr. Inligo Cearra (CC)

Fs tercio distal fémur en niños

Complicaciones

- Desplazamiento secundario
- Consolidación viciosa: Deformidad angular

*Resección barra, hemiepifisiodesis...

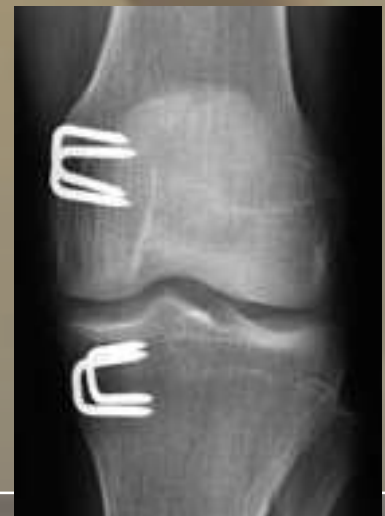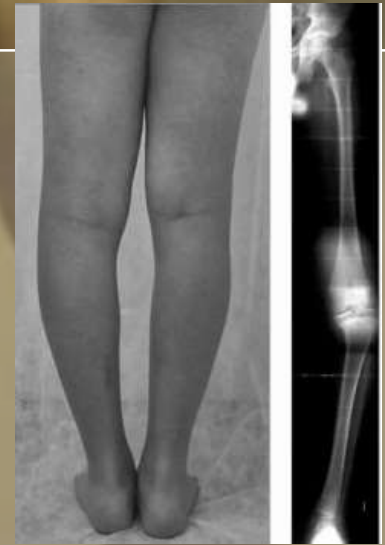- Discrepancia de longitud

*>2,5 cm: epifisiodesis contralateral

*>5cm: + alargamiento homolateral

Los antes mencionados:

- Rigidez articular
- Lesión vascular o nerviosa
- ...



Dr. Iñigo Cearra (CC)

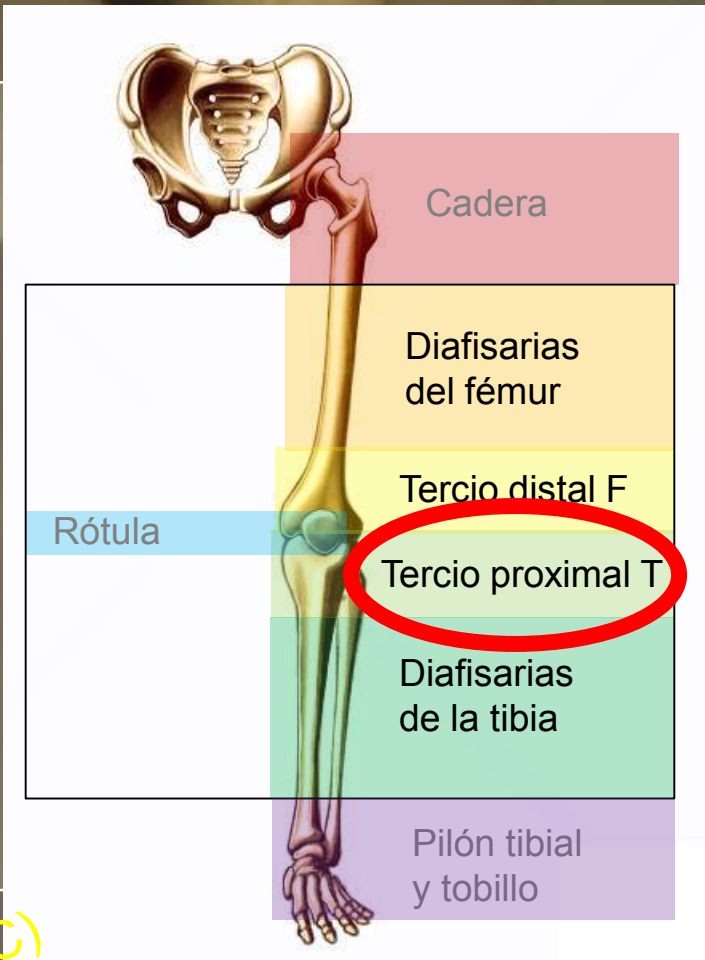
Esquema

Fracturas del fémur:

- Del tercio medio (diafisarias)
- Del tercio distal (supracondíleas)
- Fractura del fémur en la infancia

Fracturas de la tibia:

- Del tercio proximal (meseta tibial y espina tibial)**
- Del tercio medio (diafisarias)
- Fractura de tibia en la infancia



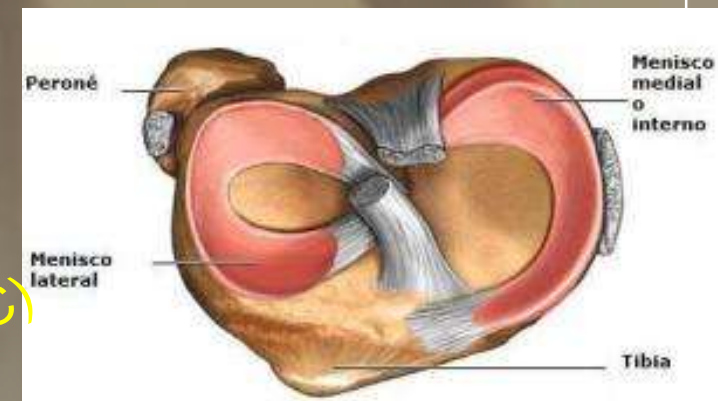
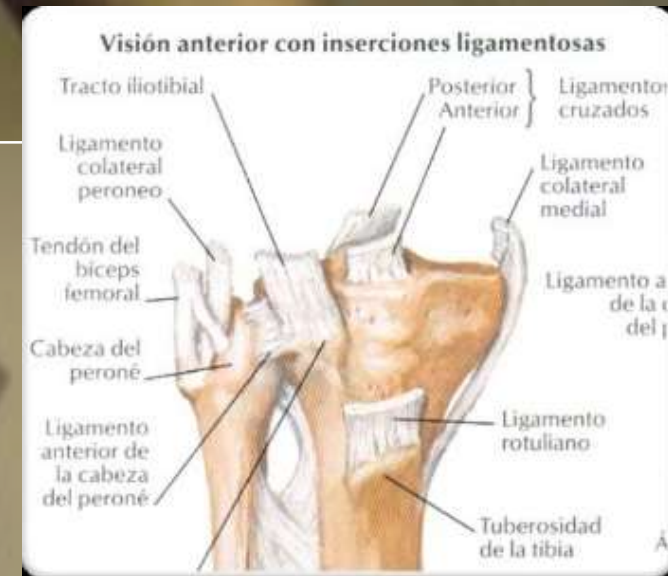Fs meseta tibial

Introducción

- Fractura en metáfisis y epífisis proximal de la tibia.
- En relación cercana con ligamentos y meniscos → frecuente lesión de los Mismos
- Menor cobertura muscular

Epidemiología

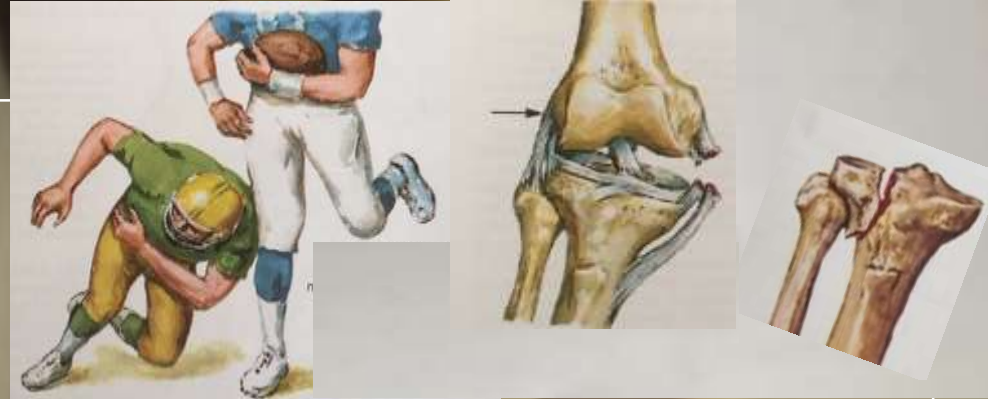- Pacientes jóvenes, alta energía
- Pacientes mayores, baja energía



Fs meseta tibial

Mecanismo lesional

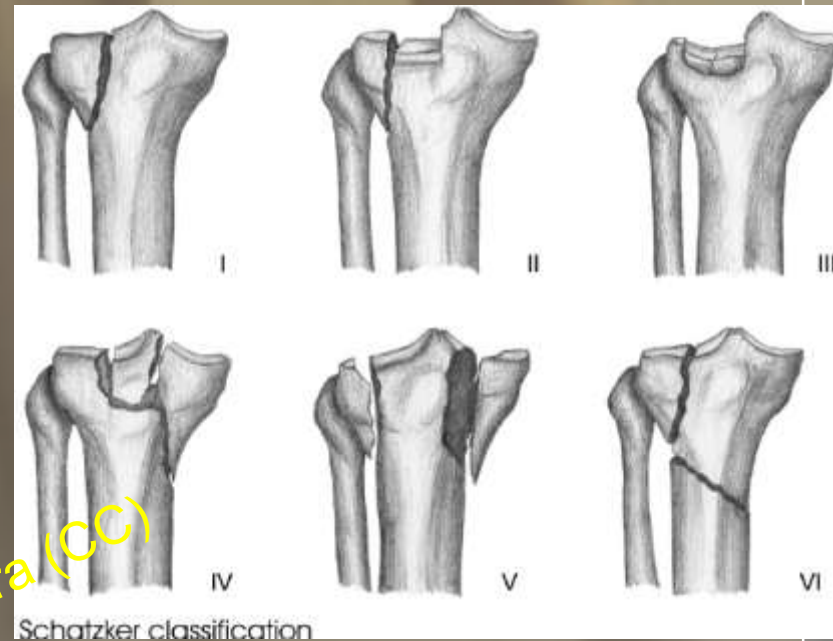
-Carga axial + varo o valgo



Clasificación

Schatzker

- *I = separación
 - *II = sep + hund
 - *III = hundimiento
 - *IV = medial
 - *V = lateral + medial
 - *VI = conminución metafisaria
- } lateral (75%)



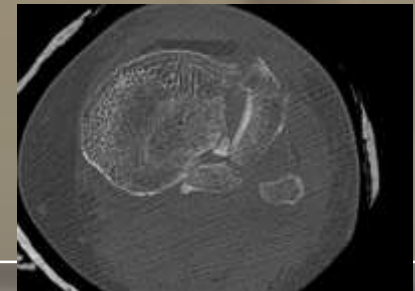
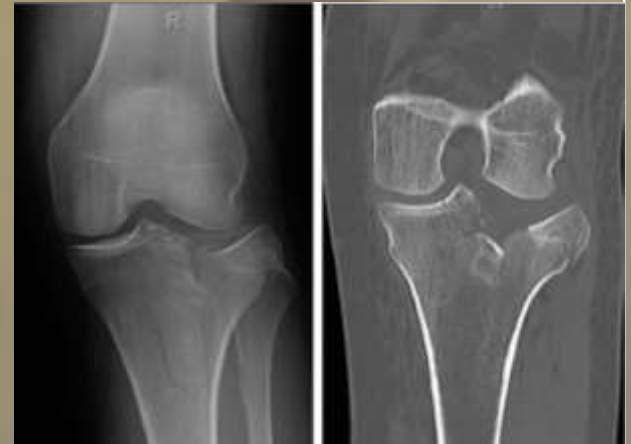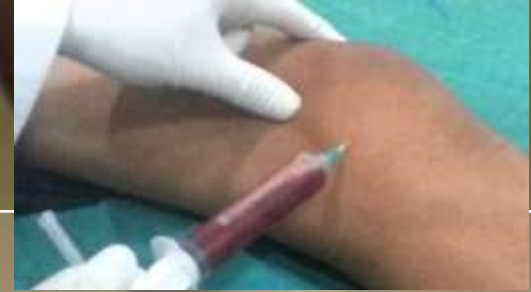Fs meseta tibial

Clínica y EF

- Dolor, impotencia funcional, poca deformidad
- Hemartros con sobrenadante graso
- Inestabilidad, pruebas meniscales
- Exploración VN. Sd compartimental
- Vigilancia piel (flictenas)

Expl complementaria

- Rx AP, lateral, oblicuas.
- TAC (casi siempre)
- RMN: lesiones ligamentosas/
meniscales



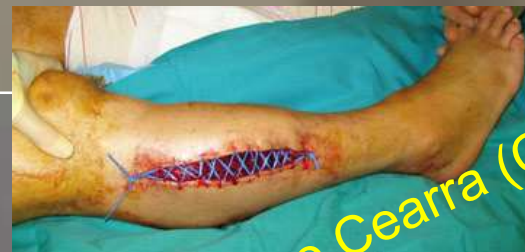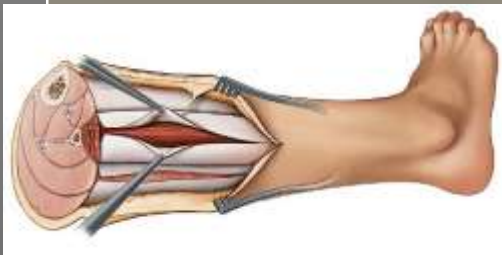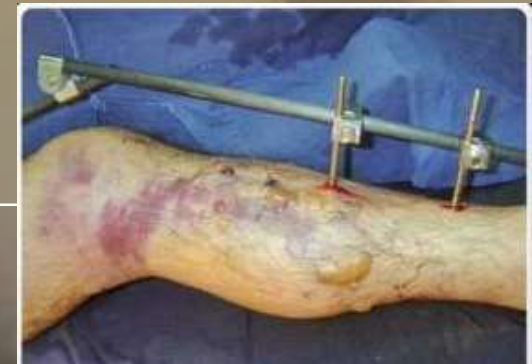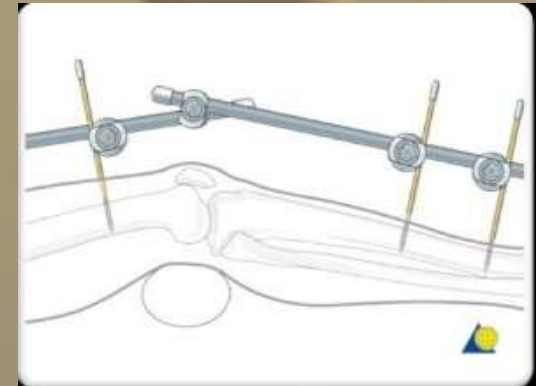
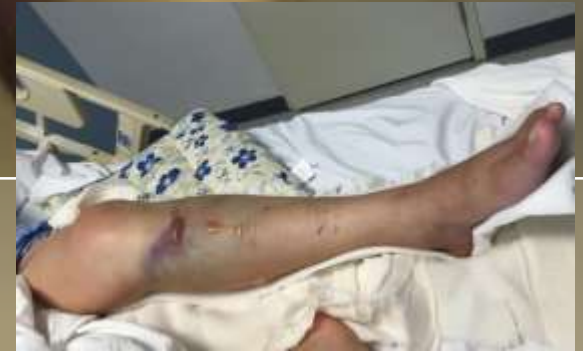Dr. Iñigo Cearra (CC)

Fs meseta tibial

Tratamiento

Tratamiento urgente

- Drenaje hemartros, inmovilización
- Fijación externa si sospecha de lesión relevante de partes blandas/ riesgo acortamiento
- Fasciotomía si Sd compartimental



Dr. Iñligo Cearra (CC)

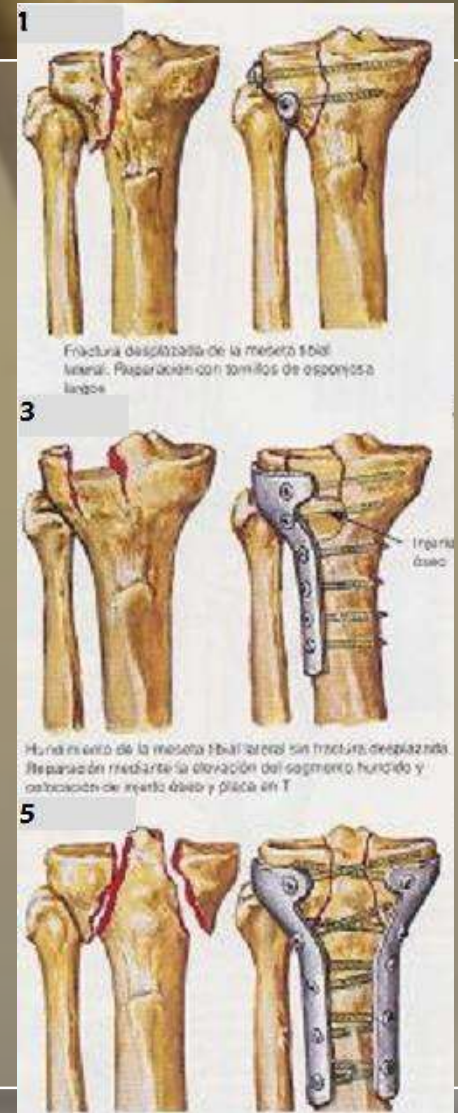Fs meseta tibial

Tratamiento conservador

- En fracturas no desplazadas o pacientes con mal estado general
- Yeso 4-6 semanas, descarga 3 meses

Tratamiento quirúrgico

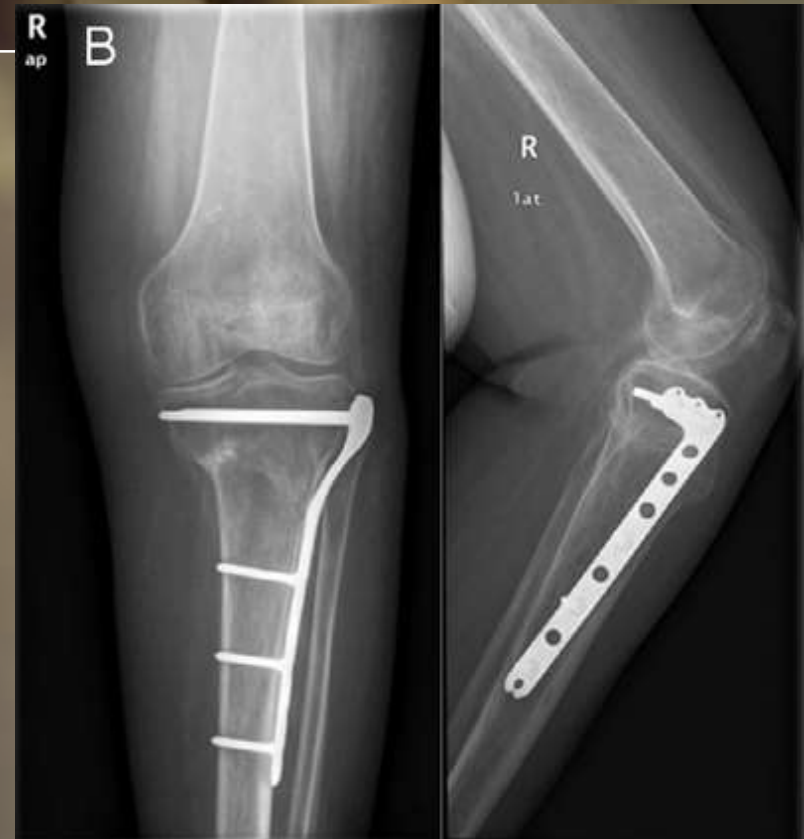- Casi siempre
- Tras resolución flictenas
- Tornillos percutáneos +/- artroscopia
- Placa lateral y tornillos bloqueados
- A veces se añade una placa medial



Fs meseta tibial

Complicaciones

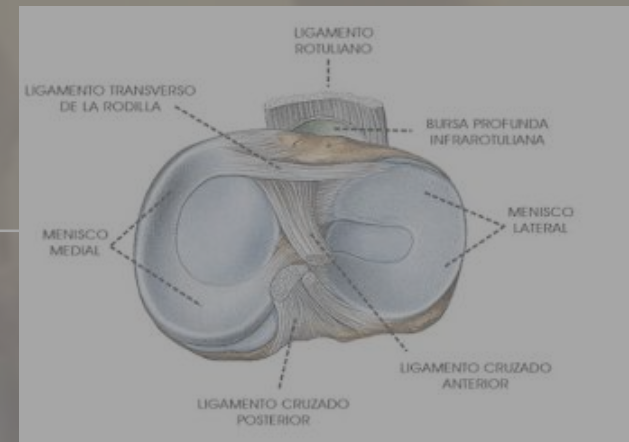
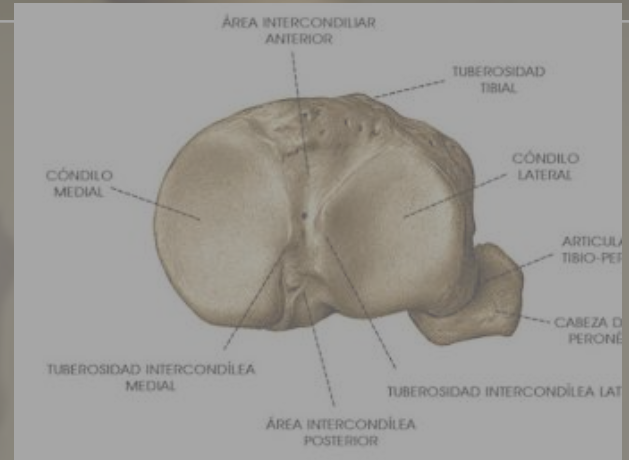
- TVP y TEP
- Infección
- Retardo consolidación/ pseudoartrosis
- Rotura de material
- Consolidación viciosa
- Lesión vasculo-nerviosa.
- Sd compartimental, raro.
- Rigidez articular, muy frecuente
- Artrosis postraumática.
- Infección
- Dehiscencia de herida, exposición material
- Implantes dolorosos.



Fs de la espina tibial

Introducción y mec lesional

- Arrancamiento por tracción del LCA en la eminencia intercondílea
- Suelen ocurrir por caída o traumatismo de baja energía con la rodilla en extensión



Dr. Iñigo Cearra (CC)

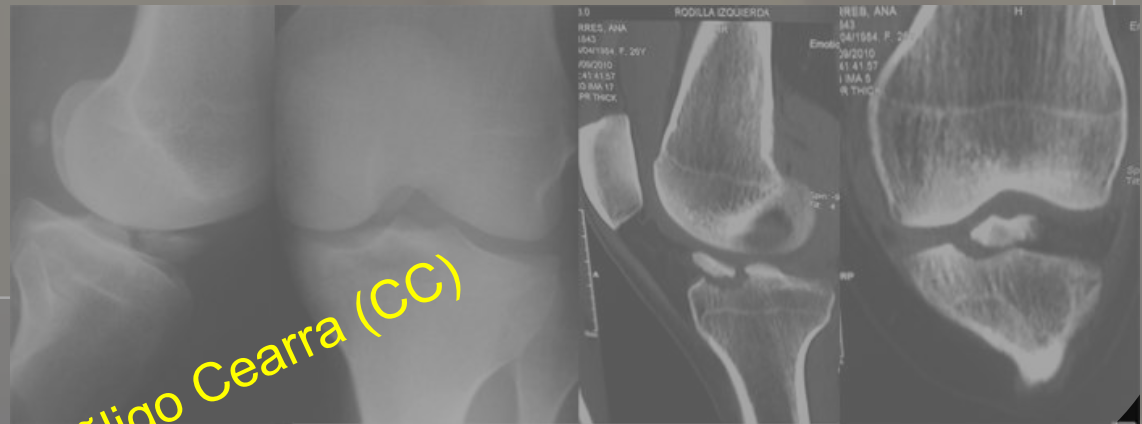
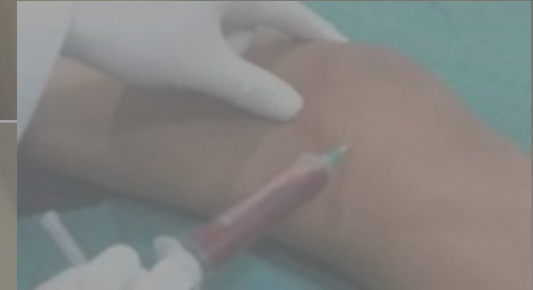Fs de la espina tibial

Clínica y EF

- Dolor, rodilla en flexo, poca deformidad
- Hemartros con sobrenadante graso
- Inestabilidad anterior

Expl complementaria

- Rx simple.
- TAC

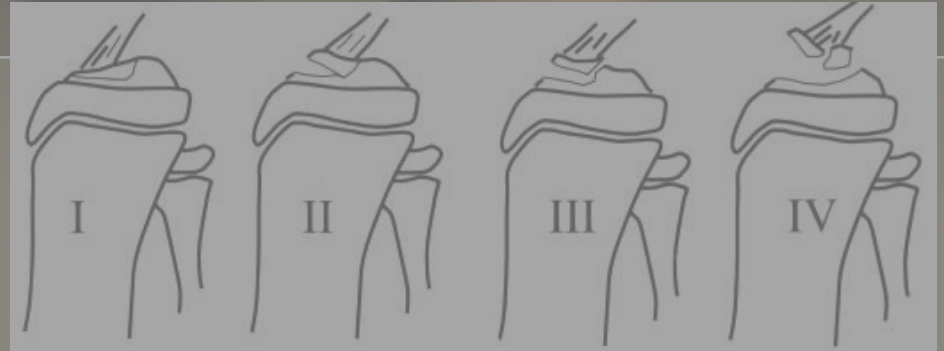


Dr. Iñigo Cearra (CC)

Fs de la espina tibial

Clasificación

Meyers-McKeever



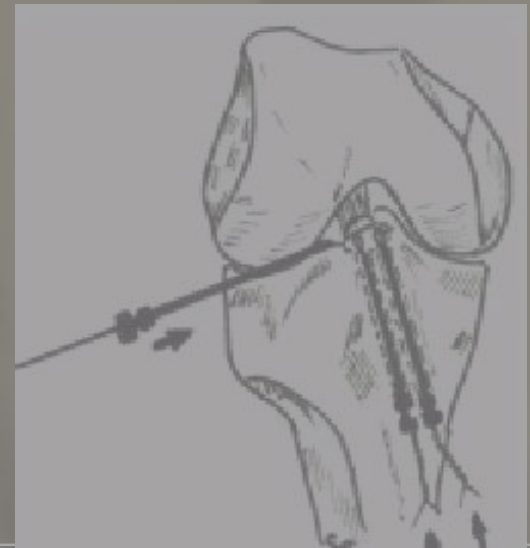
Tratamiento

No desplazadas (I y II)

Conservador, yeso en leve flexo 6s

Desplazadas (III y IV)

Quirúrgico. Reducción anatómica y fijación con tornillos o anclajes (artroscopia).



Dr. Iñigo Cearra (CC)

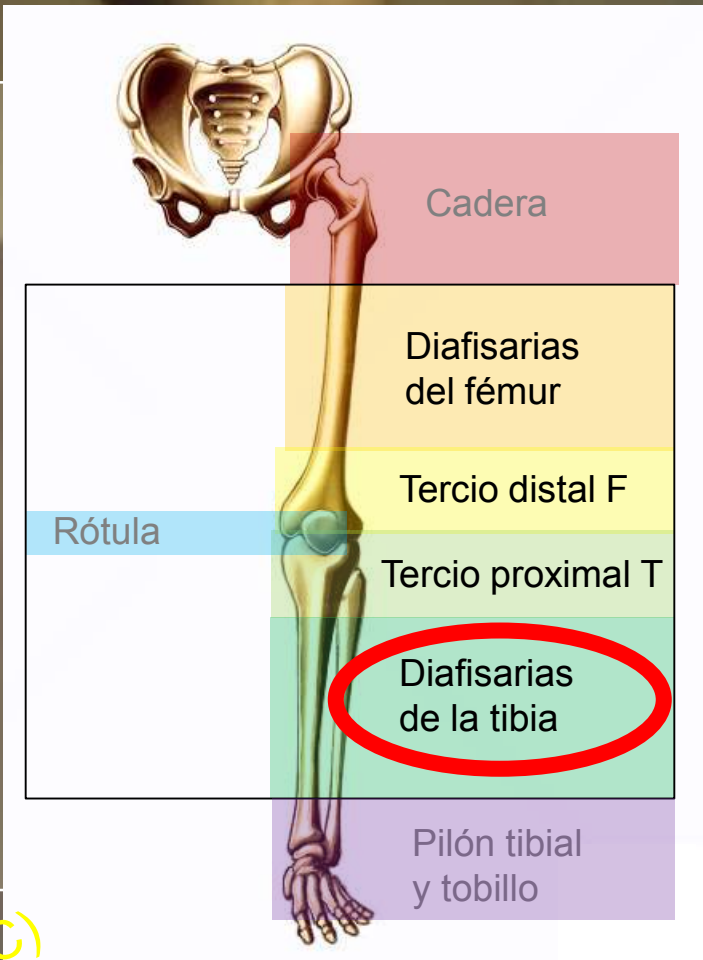
Esquema

Fracturas del fémur:

- Del tercio medio (diafisarias)
- Del tercio distal (supracondíleas)
- Fractura del fémur en la infancia

Fracturas de la tibia:

- Del tercio proximal (meseta tibial y espina tibial)
- Del tercio medio (diafisarias)**
- Fractura de tibia en la infancia



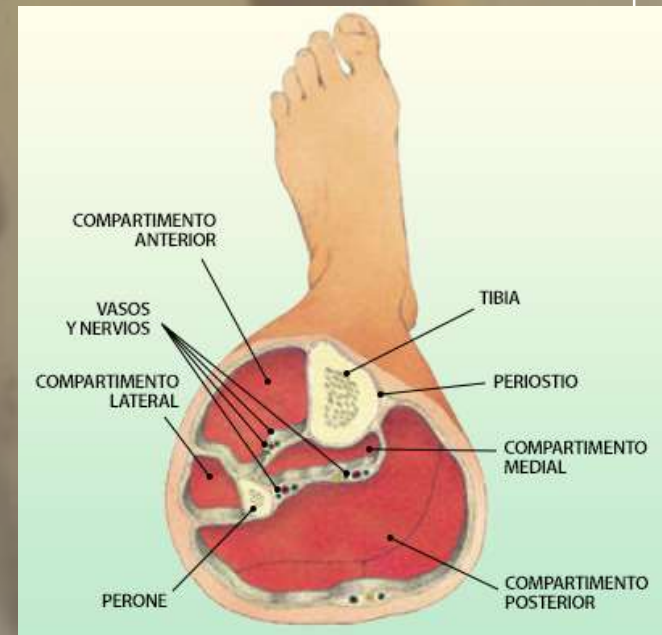
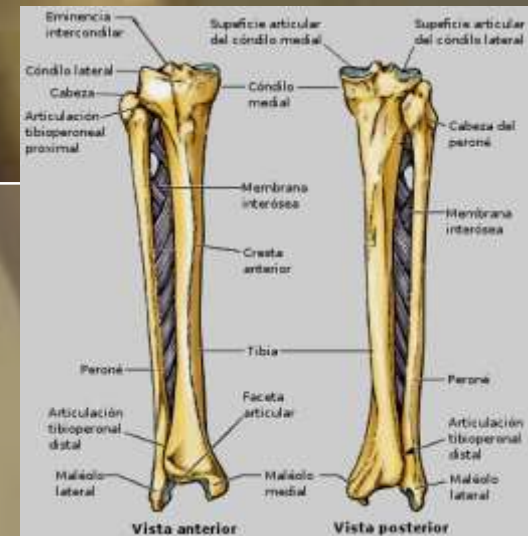
Fs diafisarias de la tibia

Recuerdo anatómico e introducción

- Tibia principal transmisor de carga
- Peroné proximal y CPE.
- Peroné distal y tobillo.
- Pierna con cuatro compartimentos
- Riesgo Sd compartimental (hasta 9%)
- Tibia sin musculatura anteomedial
- Riesgo fracturas abierta (25%)

Epidemiología

- s.t. hombres jóvenes, alta energía
- También baja energía por torsión



Fs diafisarias de la tibia

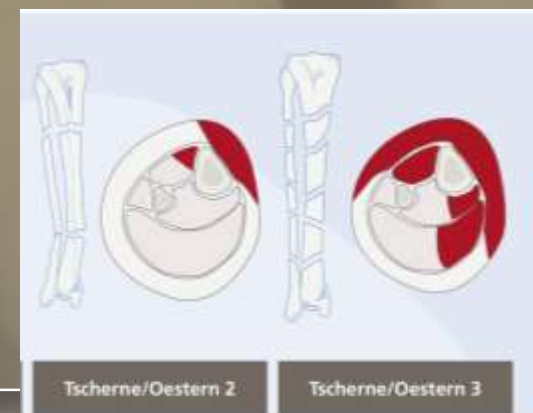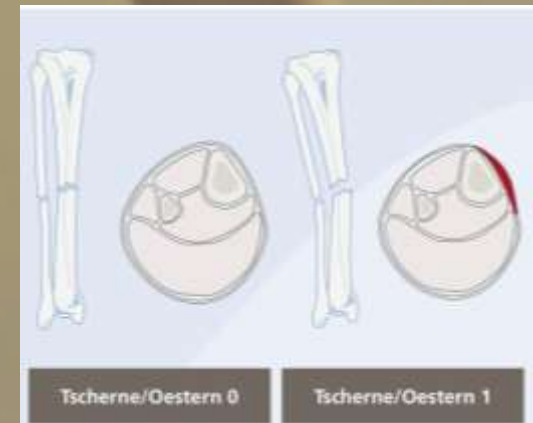
Evaluación partes blandas

-Fracturas cerradas: Tscherne

Tabla 1. Clasificación de las partes blandas en las fracturas cerradas

Grado	Diagnóstico partes blandas
Grado 0	Partes blandas indemnes
Grado 1	Contusión desde dentro, abrasión superficial
Grado 2	Abrasión profunda contaminada, significativa abrasión (ampollas) y edema próximo al síndrome compartimental, contusiones extensas de la piel o de los músculos
Grado 3	Necrosis cutánea o muscular, despegamiento cutáneo o muscular, amplia contusión o aplastamiento; el daño muscular puede ser intenso, lesión vascular o síndrome compartimental

Tomada de Tscherne H, et al¹.



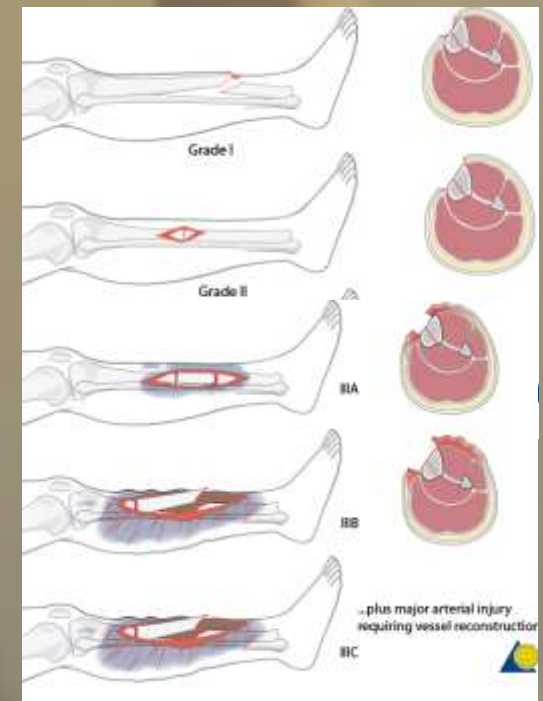
Dr. Iñigo Cearra (CC)

Fs diafisarias de la tibia

Evaluación partes blandas
-Fracturas abiertas: Gustilo

Cuadro 1. Clasificación de Gustilo y Anderson

Tipo	Herida	Grado de contaminación	Daños de partes blandas	Daño óseo
I	Menor de 1 cm	Limpia	Mínimo	Simple conminución mínima
II	Entre 1 y 10 cm	Moderada	Moderado, algún daño muscular	Conminución moderada
III-A	Mayor de 10 cm	Severa	Aplastamiento severo, pero las partes blandas permiten la cobertura ósea	Usualmente conminutivas
III-B	Mayor de 10 cm	Severa	Pérdida extensiva de partes blandas que no permite la cobertura ósea y la necesidad de cirugía plástica reconstructiva	Conminución de moderada a severa
III-C	Mayor de 10 cm	Severa	Además de lo descrito en el tipo III-B se asocia con lesión vascular que necesita reparación	Conminución de moderada a severa

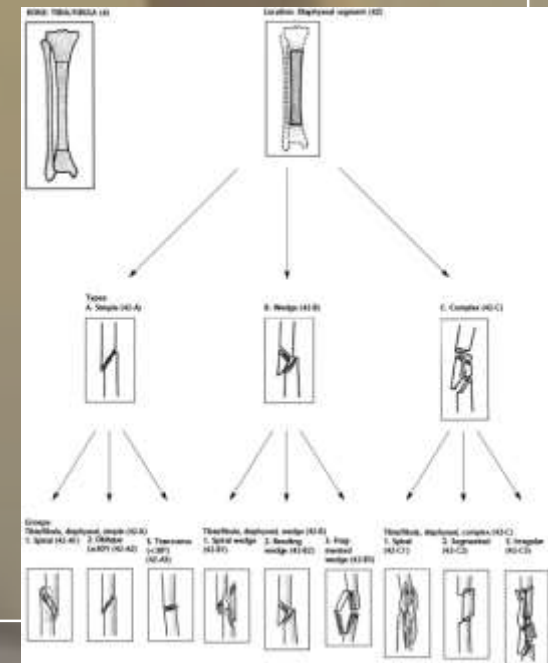
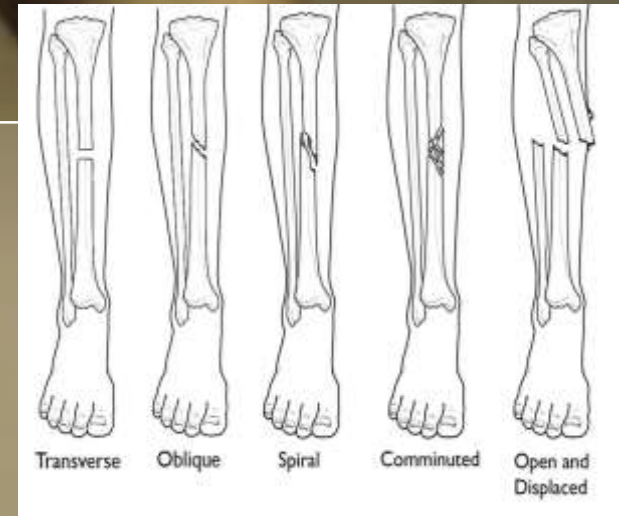


Dr. Inligo Cearro (CC)

Fs diafisarias de la tibia

Clasificación fractura

- Según localización
 - *Proximal, media, distal
 - Según geometría
 - *Transversa, oblicua, espiroidea...
 - *Transversa y oblicua corta estables
 - Sistemática: AO
 - A: trazo simple
 - B: fragmento en mariposa
 - C: fractura conminuta
- +/- afectación del peroné.



Dr. Inigo Cearra (CC)

Fs diafisarias de la tibia

Clínica y EF

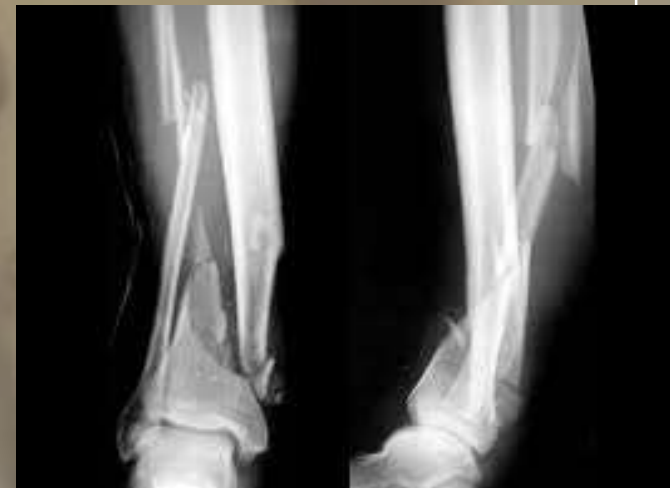- Deformidad evidente
- Impotencia funcional
- Exploración NV

Sd compartimental

- *tumefacción intensa
- *dolor desproporcionado
- *movilidad pasiva dolorosa

Exploración complementaria

- Habitualmente Rx 2P suficiente



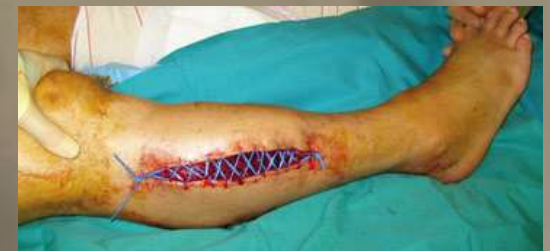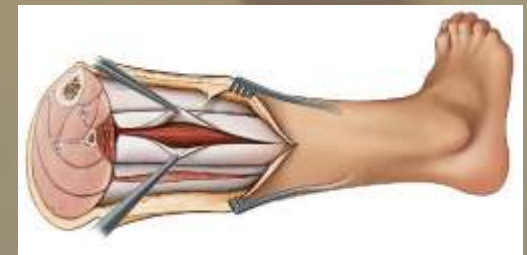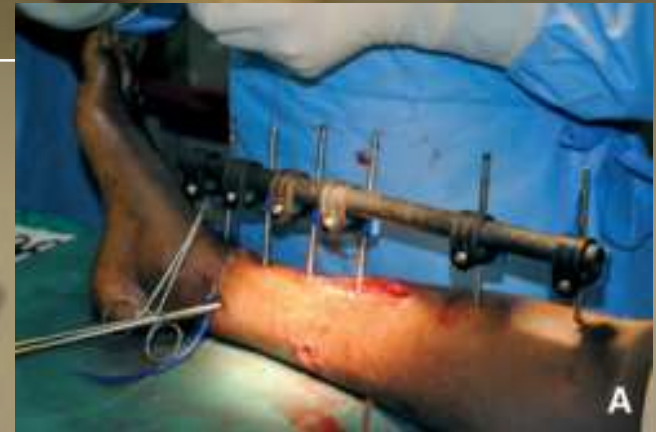Dr. Iñigo Cearra (CC)

Fs diafisarias de la tibia

Tratamiento

Tratamiento urgente

- Reducción cerrada e inmovilización
- Si hay fractura abierta:
 - *ATB: Gentamicina + Vancomicina
 - *Cierre primario si es posible
 - *Considerar fijación externa
 - *Valorar lesión VN
 - *Vigilar Sd compartimental (fasciotomía urgente)

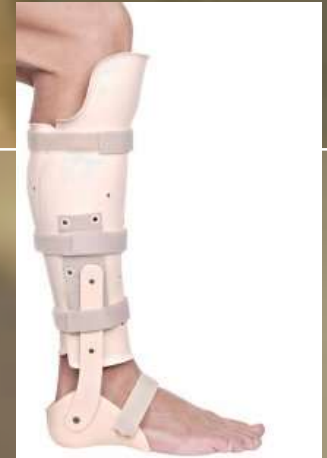

Dr. Iñigo Cearra (CC)

Fs diafisarias de la tibia

Tratamiento conservador

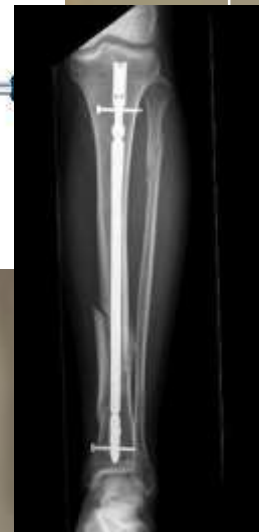- En fracturas poco desplazadas
- Yeso cruropédico 4 semanas
- Ortesis hasta los 3 meses



Tratamiento quirúrgico

- Enclavado endomedular anterógrado, fresado, bloqueado.
- Excepciones:

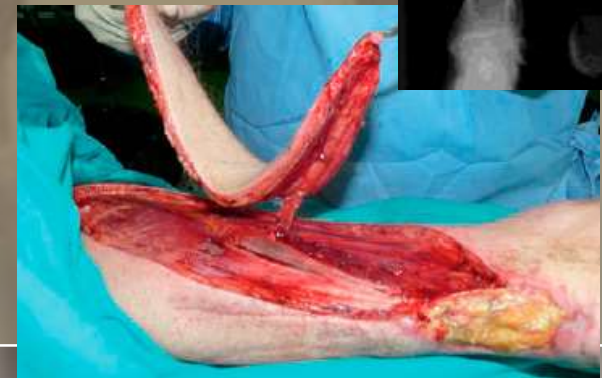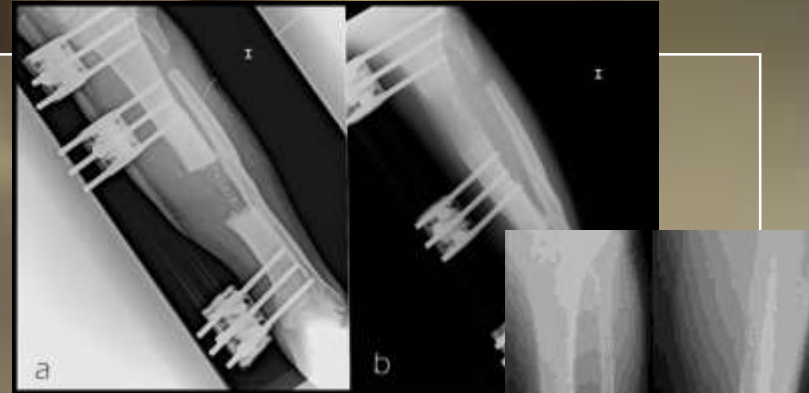- *Placa si fx metafisaria o periprotésica
- *FE en infección, pérdida cobertura, pérdida de sustancia



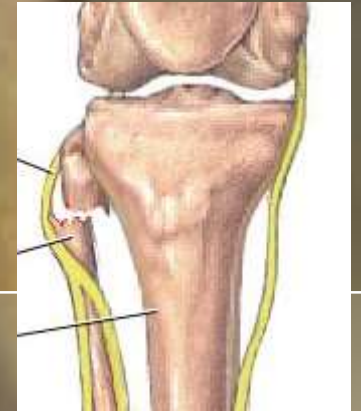
Fs diafisarias de la tibia

Complicaciones

- TVP y TEP
- Retardo consolidación/ pseudoartrosis
- Rotura de material
- Consolidación viciosa
- Lesión vasculo-nerviosa.
- Sd compartimental.
- Infección, frecuente en abiertas
- Dehiscencia de herida, necrosis cutánea, exposición material
- Implantes dolorosos.



Fs aisladas del peroné



Consideraciones

-Soporte secundario. Pero importante estabilizador en el tobillo (sindesmosis)

En cuello riesgo de lesión del CPE

Tipos

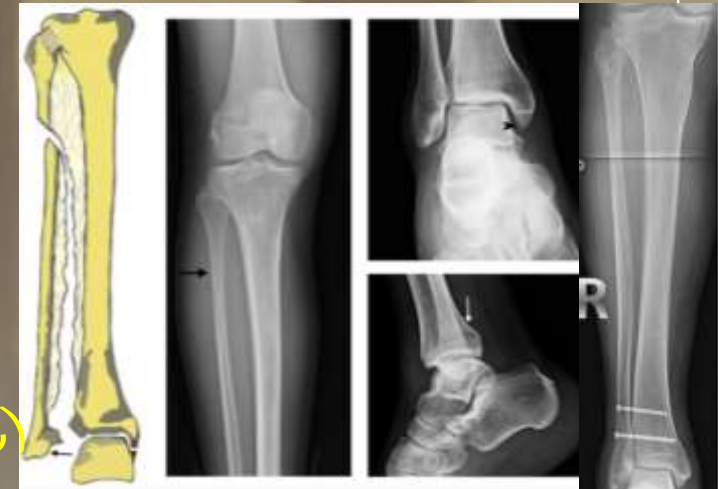Fracturas por traumatismo directo

-Buen resultado con yeso

Fracturas por torsión (Maisonneuve)

-Implica rotura de sindesmosis

-Tratamiento siempre quirúrgico



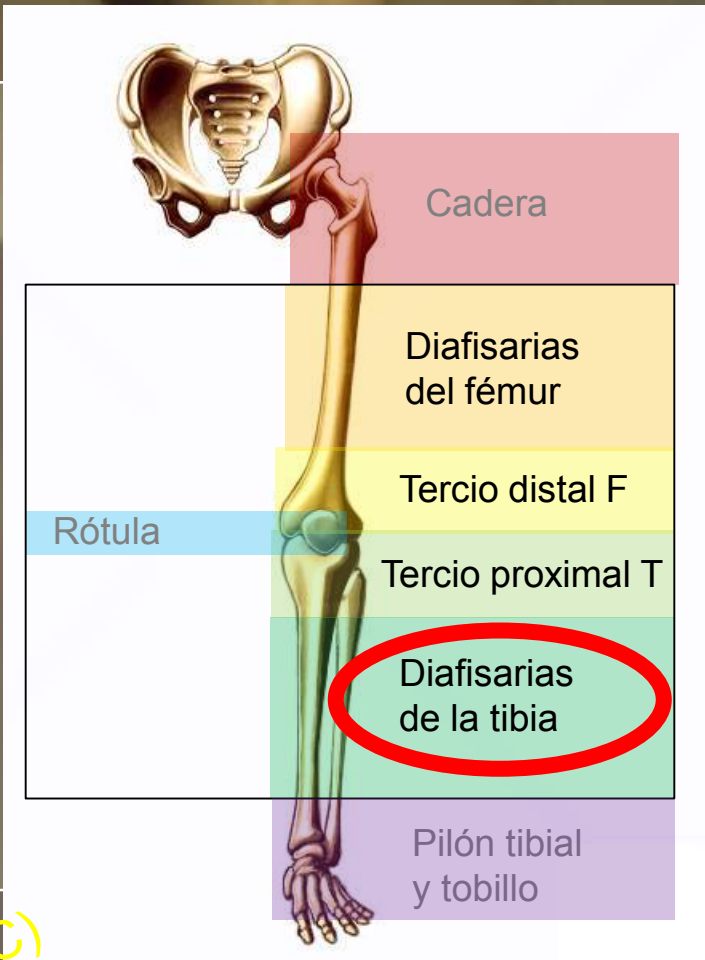
Esquema

Fracturas del fémur:

- Del tercio medio (diafisarias)
- Del tercio distal (supracondíleas)
- Fractura del fémur en la infancia

Fracturas de la tibia:

- Del tercio proximal (meseta tibial y espina tibial)
- Del tercio medio (diafisarias)
- Fractura de tibia en la infancia**

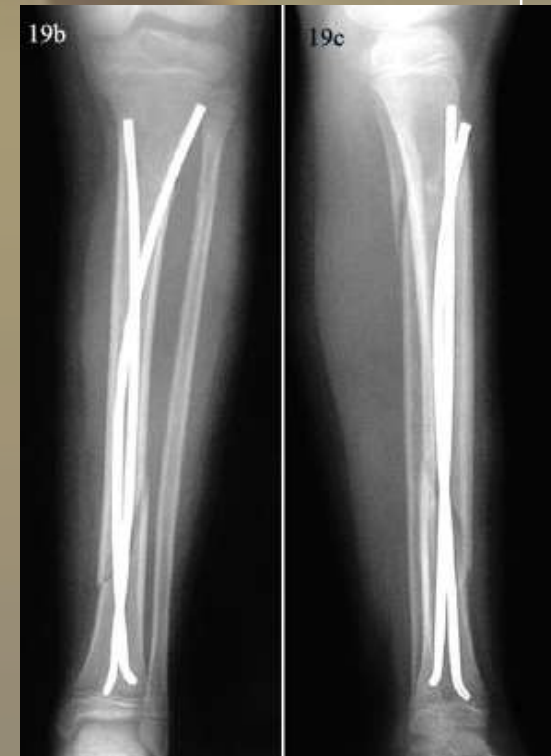

Fs diafisarias tibia en niños

Particularidades

Similares a las fs de fémur:

- Huesos en crecimiento, fisis abiertas
 - *Capacidad de remodelación
 - *Riesgo dañar la fisis
 - *Riesgo hipercrecimiento, angulaciones.
- Clínica igual que en adultos
- El tratamiento no persigue una reducción tan anatómica. Yeso o enclavado elástico.
- Requiere seguimiento hasta concluir el crecimiento.



Muchas gracias

inigo.cearraguezuraga@osakidetza.eus

Dr. Iñigo Cearra (CC)